Giessen 190

Aus dem Physiologischen und Anatomischen Institut der Tierärztlichen Hochschule in Dresden
(Geh. Med.-Rat Prof. Dr. Ellenberger, Med.-Rat. Prof. Dr. Baum).

Vergleichende Untersuchungen

über den

histologischen Bau der Tränendrüse unserer Haussäugetiere.

STANFORD-LANE MEDICAL LIBRARY
2395 SACRAMENTO ST.
SAN FRANCISCO 15, CALIF.

Inaugural-Dissertation

zur

Erlangung der Veterinär-Medizinischen Doktorwürde

vorgelegt der

Hohen Vereinigten Medizinischen Fakultät

der

Grossherzoglich Hessischen Ludwigs-Universität Giessen

von

Paul Hornickel,
Prosektor an der Kgl. Tierärztl. Hochschule zu Dresden.

Mit 4 Tafeln.

Giessen
1905.

Digitized by the Internet Archive
in 2026

https://archive.org/details/IA40154004_0354

Aus dem Physiologischen und Anatomischen Institut der Tierärztlichen Hochschule in Dresden
(Geh. Med.-Rat Prof. Dr. Ellenberger, Med.-Rat. Prof. Dr. Baum).

Vergleichende Untersuchungen

über den

histologischen Bau der Tränendrüse unserer Haussäugetiere.

Inaugural-Dissertation

zur

Erlangung der Veterinär-Medizinischen Doktorwürde

vorgelegt der

Hohen Vereinigten Medizinischen Fakultät

der

Grossherzoglich Hessischen Ludwigs-Universität Giessen

von

Paul Hornickel,
Prosektor an der Kgl. Tierärztl. Hochschule zu Dresden.

Mit 4 Tafeln.

Giessen
1905.

Gedruckt mit Genehmigung der Vereinigten Medizinischen Fakultät
zu Giessen.

Referent: **Prof. Dr. P. Martin.**

Meinen lieben Eltern

gewidmet.

Die histologischen Verhältnisse der Tränendrüse des Menschen werden in den Lehr- und Handbüchern der Anatomie und Histologie hinreichend und zum Teil recht eingehend geschildert. In neuester Zeit hat überdies Schirmer (36) eine ausführliche Abhandlung über diesen Gegenstand geliefert, in der sowohl die Resultate früherer Forschungen als die Ergebnisse eigener Untersuchungen berücksichtigt worden sind.

Über die Histologie der Tränendrüse unserer Haussäugetiere dagegen liegen bis jetzt nur relativ wenige Untersuchungen vor. Außer den ziemlich kurzen Angaben in den Lehrbüchern der Anatomie und Histologie sind es in neuerer Zeit wesentlich die Arbeiten von Noll (32) und Fleischer (9), welche in etwas ausführlicherer Weise sich mit dem mikroskopischen Bau der Tränendrüse einiger Haussäuger beschäftigen.

Noll (32) hat die morphologischen Veränderungen der Tränendrüse der Katze bei der Sekretion in umfassender Weise erforscht und mit dieser Arbeit eine sichere Basis für weitere Forschungen geschaffen, während Fleischer (9) zu seinen Untersuchungen über die Sekretgranula neben der menschlichen Tränendrüse auch die vom Rind herangezogen hat.

Systematisch durchgeführte und vergleichende Untersuchungen über die Tränendrüse unserer Haussäugetiere sind bis jetzt jedoch von keiner Seite angestellt worden. Mir ist wenigstens bei meinen litterarischen Studien und Forschungen keine Abhandlung bekannt geworden, welche über die Ergebnisse solcher Untersuchungen berichtet. Im Hinblick auf diese in der veterinärhistologischen Litteratur vorhandene Lücke regte mich der Rektor und Vorsteher des histologischen und physiologischen Institutes der Kgl. Tierärztlichen Hochschule zu Dresden, Herr Geh. Med.-Rat Prof. Dr. Ellenberger, an, unter seiner bewährten Leitung das vorstehende Thema zu bearbeiten. Noch mit den vergleichenden

Untersuchungen über die Tränendrüse beschäftigt, wurde ich zum Prosektor des anatomischen Institutes an erwähnter Hochschule ernannt und setzte daselbst die unter Ellenbergers Leitung begonnenen Untersuchungen unter Leitung von Herrn Med.-Rat Prof. Dr. Baum, dem Vorstande des anatomischen Institutes, fort. Herrn Geh. Med.-Rat Prof. Dr. Ellenberger und Herrn Med.-Rat Prof. Dr. Baum, meinem hochgeehrten Chef, erlaube ich mir für ihre liebenswürdige Anleitung, ihre bereitwillige, andauernde Unterstützung und ihren jederzeit gern gegebenen Rat an dieser Stelle meinen herzlichsten Dank auszusprechen. Auch die zuvorkommende Weise, in der mir alle technischen und litterarischen Hilfsmittel des physiologischen und anatomischen Institutes in unbeschränktem Maße zur freien Verfügung standen, sei dankend erwähnt.

Untersuchungsmethoden.

In Bezug auf die bei meinen Untersuchungen verwendete Technik sei folgendes erwähnt:

Vor allen Dingen bemühte ich mich bei Herstellung meiner für die mikroskopischen Untersuchungen bestimmten Präparate, möglichst genaue, dem Lebenszustande entsprechende Bilder zu erzielen: ich legte daher einzelne Stückchen der Tränendrüse im lebenswarmen Zustande, d. h. kurz nach dem Tode der betreffenden Tiere, in die Fixierungsflüssigkeit (Sublimat-Kochsalzlösung, Formalin, Osmiumsäure), um eine postmortale Veränderung der Zellen zu verhindern. Nachdem die Präparate 24 Stunden in der gesättigten Sublimat-Kochsalzlösung resp. in Formalin gelegen hatten, wurden sie die gleiche Zeit in fließendem Wasser gewässert, um sodann je weitere 24 Stunden in 70, 80 und 90 % Alkohol gehärtet zu werden. Während dieses Härtungsprozesses wurde dem Alkohol von Zeit zu Zeit Jodtinktur zugesetzt, um die in dem Gewebe als Rückstände der Sublimatfixierung verbliebenen Sublimatkrystalle zu beseitigen. Diese Manipulation wurde so lange fortgesetzt, bis eine Entfärbung der Jodtinktur nicht mehr eintrat, d. h. bis sämtliche Sublimatkrystalle in lösliches Quecksilberjodid übergeführt worden waren. Das in den Gewebsstücken vorhandene, überschüssige Jod wurde sodann durch 95 % Alkohol ausgezogen und die Stücke darauf 24 Stunden lang in absoluten Alkohol eingelegt. Die Weiterbehandlung behufs Einbettung

geschah nach zweistündiger Durchtränkung mit Chloroform im Thermostaten, indem die Stücke zunächst vier Stunden in einem Gemisch von Paraffin und Chloroform verblieben und sodann zwei weitere Stunden in reines Paraffin von 56° Schmelzpunkt gelegt wurden. Die so eingebetteten Stücke zerlegte ich mit dem Mikrotom in Schnitte von 5 bis 10 μ und klebte dieselben mit warmem Wasser auf die Objektträger auf. Somit waren die Schnitte während der weiteren, tinktoriellen Behandlung vor mechanischen Angriffen geschützt.

Je nach den Zwecken, welche mit der Färbung beabsichtigt wurden, verwendete ich verschiedene der bekannten Farblösungen:

1. Zur Färbung der Zellkerne verwendete ich das Delafield'sche Hämatoxylin, welches ich so stark mit destilliertem Wasser verdünnte, daß der Tinktionsprozeß einen Zeitraum von ca. 24 Stunden in Anspruch nahm. Zur Färbung des Zellprotoplasmas benutzte ich für gewöhnlich Eosin in schwacher Lösung, welches mir durchgängig gute Dienste als Nachfärbemittel leistete.
2. Handelte es sich um die deutliche Darstellung des Verhaltens der bindegewebigen Elemente in meinen Präparaten, so behandelte ich die Schnitte weiter in Säurefuchsin-Pikrinsäure nach van Gieson und nach Hansen. Ich ließ die Schnitte eine bis drei Minuten in den erwähnten Lösungen liegen und erzielte auf diese Weise ein deutliches Hervortreten selbst der feinsten, intensiv rot gefärbten Bindegewebsfäserchen in den übrigen, gelb gefärbten Partien des Präparates. Wollte ich gleichzeitig in den Präparaten mir einen Überblick über die einzelnen Drüsenendstücke und Ausführungsgänge verschaffen, so färbte ich mit Hämatoxylin vor, und zwar empfiehlt sich in diesem Falle eine geringgradige Überfärbung der Schnitte, da durch die Einwirkung der Pikrinsäure das Hämatoxylin etwas entfärbt wird.
3. Zum Nachweise der elastischen Elemente eines Organes stehen uns besonders zwei, durch ihr elektives Färbevermögen ausgezeichnete Tinktionsmethoden zur Verfügung:
   a) die Tänzer'sche Orceïnmethode nach Unna mit der gesättigt dunkelbraunen Färbung der elastischen Fasern und
   b) die Färbung mit Resorcin-Fuchsin nach Weigert.

Da ich bei meinen Arbeiten mit der Resorcin-Fuchsin-Methode sehr gute Resultate erzielte, so konnte ich von der Anwendung des Orceïns absehen. Die Weigert'sche Methode bot auch noch insofern gegenüber der von Unna einen größeren Vorteil, als sie bei gleich gutem Tinktionsvermögen nur eine Zeit von ½ bis 1 Stunde beanspruchte gegenüber einer solchen von einem Tage, die man bei der Unna'schen Methode aufwenden mußte. Die elastischen Fasern heben sich in auf diese Weise behandelten Schnitten von dem wenig oder vollständig ungefärbten Untergrunde in Form dunkelblauer, fast schwarzer Fäden ab. Will man gleichzeitig die einzelnen Drüsenendstücke und Ausführungsgänge deutlicher erkennen, so empfiehlt sich eine schwache Nachfärbung mit dünner Eosinlösung. Haben die Präparate zu lange Zeit in Resorcin-Fuchsin gelegen und so in toto die Farbe angenommen, so kann man eine Aufhellung des eventuell zu dunklen Untergrundes durch ein Differenzierungsverfahren in 1 bis 2 %, salzsauren Alkohol bewerkstelligen. Zuletzt sei noch erwähnt, daß sich nach Jores (16) mit der Weigert'schen Methode auch die feinsten, elastischen Fasern und Körnchen, die sich mit Orceïn wenig different färben oder gar nicht hervortreten, sehr intensiv tingieren, so daß sie klar und deutlich erkennbar sind. Es ist also die Weigert'sche Färbemethode in ihren Resultaten, wie schon Thienel (38), Busse (4), Mayer (27) und andere Autoren, die sich im anatomischen Institute speziell mit der Färbung elastischer Elemente befaßten, geäußert haben, wenn nicht besser, so doch mindestens eben so gut, wie die Orceïnmethode. Sie ist auch in ihrer Anwendungsweise wesentlich einfacher und bequemer als diese, da die Schnitte nur kurze Zeit in der Farbe bleiben müssen.

4. Die Untersuchung der Präparate der Tränendrüse auf Mucin ist durch verschiedene, mikrochemische Reaktionen vorgenommen worden; dies soll jedoch der besseren Uebersicht halber an anderer Stelle, und zwar in dem Kapitel über die Schleimreaktionen besprochen werden.

5. Zum Nachweise etwaiger Fettkörnchen in den Zellen oder im Sekrete bediente ich mich der von Schultze und Rudneff in die mikroskopische Technik eingeführten Osmium-

säure. Ich verwendete hierzu teils reine Osmiumsäure in 1 %, wässeriger Lösung, teils ein Gemisch von Chrom-Essig-Osmiumsäure, die sogenannte Flemming'sche Lösung. Da nun die Osmiumsäure, welche eine augenblickliche Fixation bedingt, nicht imstande ist, in die zu fixierenden Stücke tief genug einzudringen, so sah ich mich gezwungen, möglichst kleine Stücke zu wählen, um zu verhindern, daß von etwaigen größeren Stücken nur die an der Oberfläche des Organs gelegenen Zonen fixiert würden. Ich ließ die nur wenige Millimeter großen Stücke der Tränendrüse zwei bis drei Tage in dem erwähnten Reagens liegen, härtete sie darauf in Alkohol von gesteigertem Grade und behandelte sie behufs Einbettung in der schon angegebenen Weise weiter. Zur Darstellung des Protoplasmas bediente ich mich nach der erwähnten Vorbehandlung der Nachfärbung mit Safraninlösung. Da es bekannt ist, daß außer Fett auch andere chemische Körper bei Anwendung der Osmiumsäure sich tingieren, so habe ich zur Kontrolle noch die spezifischen Fettfarben: Scharlachrot oder Fettponceau, Sudan III und Indophenol verwendet.

Die Färbung mit Scharlachrot wurde nach den Angaben von Herxheimer (15) und B. Fischer (8) vorgenommen. Die in Frage kommenden Stücke der Tränendrüse wurden in Kaiserling'schem Formalin (200 Formalin, 1000 Aqua destillata, 15 Kal. nitric., 30 Kal. acetic.) 24 Stunden fixiert, in fließendem Wasser mehrere Stunden ausgewaschen und sodann mit dem Gefriermikrotom geschnitten. Eine Einbettung der Präparate in Paraffin oder Celloidin konnte natürlich nicht vorgenommen werden, da die zu diesen Manipulationen nötigen Stoffe, wie absoluter Alkohol, Äther und Chloroform, die feinen Fettröpfchen gelöst und so den Präparaten entzogen hätten. Die Schnitte wurden dann in Wasser gebracht, in 70 % Alkohol kurz abgespült und nach Herxheimer (15) weiter behandelt, indem sie zwei bis drei Minuten in einer Lösung von Scharlachrot in einem Gemisch von 70 Teilen absoluten Alkohols, 20 Teilen 10 % Natronlauge und 10 Teilen destillierten Wassers bis zur Sättigung verblieben. Aus dieser Farblösung wurden die Schnitte wieder kurze Zeit in 70 % Alkohol gebracht und mit einer dünnen, wässerigen

Lösung von Hämatoxylin nachgefärbt. Das Einbetten geschah sodann nach Abspülung mit Wasser in Lävulose oder Glycerin. Bei Anwendung dieser Methode werden etwa vorhandene Fettkügelchen intensiv rot gefärbt. Als weiteren, Fett tingierenden Farbstoff verwendete ich Sudan III und Indophenol. Nachdem die Schnitte auf dieselbe Weise wie zur Behandlung mit Scharlachrot hergestellt worden waren, wurden sie zunächst fünf Minuten lang in 50 % Alkohol und darauf in die Farblösungen gebracht. Die Lösung von Sudan III wurde nach demselben Verfahren wie diejenige von Scharlachrot hergestellt, das Indophenol dagegen wurde als gesättigte Lösung in 70 % Alkohol zur Fettfärbung verwendet. Die Färbedauer war für das erste Reagens die gleiche wie beim Fettponceau, für das zweite dehnte sie sich jedoch auf 20 Minuten aus. Durch diese Methoden erscheint das Fett rot resp. blau gefärbt, die Zellkerne dagegen blau resp. rot, indem man zur Nachfärbung bei Sudan III Hämatoxylin, bei Indophenol Lithionkarmin anwendet. Zum Zwecke der Aufbewahrung empfiehlt es sich wieder, die Präparate in Glycerin oder Lävulose einzulegen.

6. Zur Darstellung der Sekretkapillaren und anderer Verhältnisse verwendete ich die Tinktionsmethode nach Heidenhain: Die Schnitte wurden zunächst 2½ Stunde in eine 2½ % Eisenalaunlösung gebracht. Dieselbe Lösung wurde sodann auch, nachdem die Schnitte 36 Stunden in Weigerts Hämatoxylin gelegen hatten, zur Differenzierung benutzt.

Allgemeines.

Die Tränendrüse stammt wie sämtliche Drüsen, die der Befeuchtung des Bulbus dienen, vom Ektoderm und entsteht durch Wucherung epithelialer Zapfen am Fornix conjunctivae, die sich zu den Drüsenendstücken und Ausführungsgängen weiter entwickeln (Martin 28). Die Tränendrüse findet sich jedoch nicht bei allen Wirbeltieren, sondern wir begegnen ihr erst, wie dies in neuerer Zeit Sardemann (35) beschrieben hat, ihrem Zwecke entsprechend, die Augenoberfläche feucht zu erhalten, bei den Tieren, die das flüssige Element verlassen haben und ein terrestrisches Dasein führen. In ihrer einfachsten Form tritt sie uns als ein gleichmäßig

starker, bandartiger Körper entgegen, der, in der ganzen Länge des unteren Augenlides gelegen, mit vielen Ausführungsgängen in den Konjunktivalsack mündet. Während nun wie bei einigen der Wirbeltiere auch bei den Vögeln die Tränendrüse noch ohne Ausnahme im Bereiche des unteren Augenlides liegt, ist bei allen — Säugetieren die Hauptmasse der Drüse auf die dorsale Fläche des Bulbus in den Bereich des oberen Augenlides verlegt; doch finden wir noch, der ursprünglichen Lage entsprechend, mitunter einzelne Drüsenpartien — z. B. beim Affen — im Verlaufe der Palpebra inferior.

Über den histologischen Bau der Tränendrüse der Haussäugetiere liegen, wie oben schon angegeben, nur spärliche Angaben auf Grund spezieller Untersuchungen vor, während über den Bau der Tränendrüse des Menschen genauere Schilderungen Aufschluß geben.

In dem hier behandelten, allgemeinen Teil seien nur einige Autoren angeführt, welche die Tränendrüse im allgemeinen betrachten. Die Arbeiten derjenigen Autoren, welche sich mit speziellen Kapiteln befassen, sollen bei den in Frage kommenden Abhandlungen berücksichtigt werden.

Martin betrachtet die Tränendrüse unserer Haussäuger als eine tubulöse Drüse mit konischen Epithelzellen. Während der Sekretion nimmt der basal in der Zelle liegende Kern eine mehr kugelige Gestalt an, die Zellen selbst werden kleiner, stärker gekörnt und trüber, ihre Grenzen undeutlicher. Mit niedrigem Epithel ausgekleidete Schaltstücke führen in die Ausführungsgänge, welche mit zweischichtigem Zylinderepithel versehen sind. Das intertubulöse Bindegewebe ist schwach entwickelt, dagegen wird die Drüse durch stärkere Züge in kleinere Läppchen zerlegt, zwischen welchen die größeren Ausführungsgänge verlaufen. In der Umgebung der Tubuli finden sich Lymphräume.

Nach Ellenberger (7) ist die Tränendrüse eine gelappte, tubulo-alveoläre Drüse, die ihrem Charakter nach den Eiweißdrüsen zuzurechnen ist, d. h. ihre Alveolengänge besitzen ein enges, kaum wahrnehmbares Lumen, von welchem aus Sekretkapillaren zwischen die Drüsenzellen hineinreichen. Letztere zeigen eine Einlagerung von Körnchen, die entweder gleichmäßig im Protoplasma verteilt sind oder mehr nach dem Lumen zu angehäuft liegen. Der ungefähr in der Mitte der Zelle befindliche Kern ist rund, wird jedoch bei Sekretansammlung zackig, wie auch die Zelle selbst in diesem

Stadium größer und heller erscheint. Eine Ausnahme von diesem Typus macht das Schwein insofern, als seine Tränendrüse wie eine Schleimdrüse gebaut ist, also eine Drüse ohne Sekretkapillaren, mit weitem Lumen, durchsichtigen Zellen und platten, basal gelegenen, von einer geringen Menge körnigen Protoplasmas umgebenen Kernen darstellt. Eine weitere Abweichung zeigt sodann das Schwein, indem ihm die in den Drüsenzellen der übrigen Haussäuger häufig enthaltenen, durch Osmiumsäure sichtbaren Fettröpfchen fehlen. Die langen Schaltstücke gehen bei allen Tieren in mit Zylinderepithel ausgekleidete Ausführungsgänge über.

Die genauesten Angaben über die mikroskopische Anatomie der Tränendrüse finden wir bei v. Ebner (19), und zwar in seinem Handbuche der Gewebelehre des Menschen: nach ihm ähnelt die Tränendrüse im Baue ihrer Läppchen und Alveolen den Eiweißdrüsen der Mundhöhle. Ihr tubulo-alveolärer Charakter wird dadurch bedingt, daß ihren blind endigenden Röhren mit den vielen, dicht aneinander gedrängten Windungen zahlreiche, rundliche Ausbuchtungen ansitzen. Das Parenchym der Tränendrüse ist nicht einheitlich, sondern besteht aus mehreren Einzeldrüschen, die durch wenig Gefäße, Nerven und Ausführungsgänge enthaltendes Bindegewebe untereinander verbunden sind, welch' letzteres bisweilen elastische Fasern und Fettzellen aufweist. Die fast zylindrische, epitheliale Auskleidung der Drüsenendstücke besteht aus einem einschichtigen Belage von Zellen, welche ein kreisförmiges, kaum sichtbares Lumen umschließen.

Die Kerne erscheinen von rundlicher, nicht abgeplatteter Form mit deutlichem Kernkörperchen und zartem Chromatinnetze.

Außer dem engen, axialen Hohlraume, in welchen das Sekret abgesondert wird, kommen noch Ausbuchtungen desselben vor, die sich zwischen den einander berührenden Flächen der Zellen nach der Peripherie zu erstrecken und Sekretkapillaren genannt werden. Die Frage, ob außer diesen intercellulären Sekretkapillaren auch intracelluläre zu finden sind, verneint v. Ebner (19). Ebensowenig kann er die Überzeugung gewinnen, daß die Sekretkapillaren stets vorhanden sind; denn sehr oft liegen die Zellen mit ihren Oberflächen so dicht aneinander, daß kein Röhrchen zwischen denselben wahrgenommen werden kann. Da sie nun als Röhrchen ohne eigene Wandung, nur von den Oberflächen der Zellkörper begrenzt erscheinen, so ist allerdings leicht begreiflich, daß sie unsichtbar werden, wenn kein Sekret in ihnen enthalten ist.

Schließlich ist noch einer Einrichtung zu gedenken, welche, als allgemein bei den Epithelien vorkommend, beobachtet worden ist. Es sind dies die sogenannten Schlußleisten, welche durch eine die dem zentralen Lumen zugewendeten Ränder der Epithelzellen verkittende Substanz bedingt werden. Es scheint sich dabei um eine festere, einer kutikularen Abscheidung vergleichbare Substanz zu handeln, welche die Intercellularräume gegen die Oberfläche abschließt, soweit nicht Sekretkapillaren zwischen die Zellen eindringen.

Die in einigen Eiweißdrüsen, z. B. in der Parotis, an die Drüsenendstücke sich anschließenden, sogenannten Sekretröhren stellt v. Ebner (19) für die Tränendrüse des Menschen in Abrede, doch sind nach seiner Meinung die im allgemeinen zwischen den Sekretröhren und Drüsenendstücken befindlichen Schaltstücke in Präparaten der Tränendrüse nachzuweisen. Er betrachtet die engen Übergangsschläuche von den Ausführungsgängen zu den Alveolen als solche. Es sind dies mit einem niedrigen Epithel ausgekleidete, mitunter sich noch teilende Röhren. Die Epithelzellen, welche eine kubische oder abgeplattet längliche Form zeigen, sind mit relativ großen Kernen versehen und zeigen keine basale Auffaserung. Die Zellen der Schaltstücke sind wohl ebenso, wie jene der Speichelröhren, sezernierende Elemente, während die Zellen der interlobulären Ausführungsgänge als ein einfach deckendes Epithel betrachtet werden.

Das eigentliche, sekretabführende Kanalsystem, die Ausführungsgänge, sind von einem Epithel ausgekleidet, welches als zweireihig zu bezeichnen ist, d. h. alle Zellen sitzen auf der Basalmembran, erreichen jedoch in ihrer Gesamtheit den axialen Hohlraum nicht. Ein Teil derselben schiebt sich mit dem peripheren Ende zwischen die mit verdünnten Stielen auf der Bindegewebsunterlage aufsitzenden, die Lichtung des Ganges begrenzenden Zylinderzellen, deren Kerne höher liegen als jene der kleinen Ersatzzellen, welche die Oberfläche nicht erreichen. Von dem wahren Sachverhalte geben Schnitte nur unvollkommene Bilder, während Isolationspräparate sicher ergeben, daß die Zellen in ihrer Gesamtheit der Basalmembran aufsitzen.

An der Innenfläche der letzteren finden sich zwischen ihr und den Drüsenzellen eigentümliche, sternförmige, anastomosierende Zellen, welche eine korbartige Umhüllung der Drüsenzellen darstellen. Es sind dies die sogenannten Korbzellen, welche der

Membrana propria nach innen aufliegen und sich auch vollständig von ihr isolieren lassen. Bisweilen erhält man auch in den Präparaten Bilder, welche uns die Drüsenzellen mit den Korbzellen mittelst eines Fortsatzes verbunden darstellen. Es handelt sich jedoch in diesen Fällen nicht um eine Verschmelzung der beiden Zellarten; denn eine genauere Untersuchung ergibt, daß die Verbindung nur durch Fortsätze bewirkt wird, die den Drüsenzellen fest anhaften. Daß die Korbzellen außer an den Alveolen auch noch an den Sekretröhren vorgefunden werden, kommt für die Tränendrüse nicht in Betracht. Zuletzt sei noch erwähnt, daß sie von v. Ebner (19) für epitheliale Elemente gehalten werden.

Untersuchungsergebnisse.

Stützgewebe.

Von der die Tränendrüse umgebenden, mehr oder weniger deutlichen, bindegewebigen Kapsel, dem Epadenium oder Periadenium externum, ziehen in Form von locker gebauten Scheidewänden zahlreiche Fortsätze in das Innere des Organes, das sogenannte Periadenium internum (Interstitialgewebe) und teilen auf diese Weise die Drüse in eine große Anzahl polyedrischer, mit bloßem Auge schon sichtbarer Körper oder Lappen, welche in ihrer Gesamtheit das Drüsenparenchym darstellen. Diese auch im mikroskopischen Bilde nachweisbare Lappenbildung tritt uns bei den einzelnen Tieren verschieden gut ausgeprägt entgegen, und zwar bezieht sich diese verschieden deutliche Erkennbarkeit nicht nur auf verschiedene Gattungen und Arten (Artverschiedenheiten), sondern auch auf einzelne Tiere derselben Art (individuelle Verschiedenheiten).

Während die Präparate von Ziege und Schaf die Trennung in die makroskopischen Lappen (Lobi) wenig deutlich erkennen lassen, ja sogar fast den Anschein erwecken könnten, als sei ihre Tränendrüse ein einheitlicher Komplex, steigert sich die Erkennbarkeit derselben von Pferd, Esel, Rind, Hund zur Katze, um endlich beim Schweine ihren Höhepunkt zu erreichen.

Die zwischen den Lappen liegenden, interlobären Scheidewände entspringen nicht in konstanter Regelmäßigkeit aus der Gewebsmasse der Kapsel, sondern zweigen sich bald unter rechtem, bald unter mehr spitzem oder stumpfem Winkel von ihr ab.

Während ihres Verlaufes in das Innere der Drüse werden diese Septen bezw. Trabekeln immer schmaler.

Die Stärke der interlobären Bindegewebszüge geht Hand in Hand mit der deutlichen Erkennbarkeit der Lappenbildung, d. h. die Züge treten uns beim Schwein, den Fleischfressern und dem Rinde als starke Stränge entgegen, während sie bei den übrigen Tieren (den Equiden und kleinen Wiederkäuern) nur spärlich entwickelt sind.

Von den interlobären Trabekeln gehen unter unregelmäßigem Winkel bei allen Tieren feine Züge ab, welche die Lappen in Läppchen (Lobuli) teilen und daher als interlobulär bezeichnet werden. Diese weitere Lappung ist bei den Wiederkäuern am wenigsten ausgesprochen, während sie bei den Equiden, Fleischfressern und besonders beim Schweine deutlich hervortritt.

Die interlobulären Züge verlieren sich allmählich bei fast allen Tieren, indem sich von ihnen aus ständig feinste Bälkchen und Faserbündel zwischen die einzelnen Drüsenendstücke einsenken und diese tragen. Auf diese Weise entsteht das feine, peri- oder intertubulöse resp. peri- oder interalveoläre Bindegewebe (das Endadenium oder intraparenchymatöse Bindegewebe). Nur das Schwein macht von diesen allgemein geltenden Verhältnissen eine Ausnahme insofern, als sich bei ihm die interlobulären Züge nicht allmählich verlieren, sondern sich vielmehr untereinander verbinden und so zur Bildung sehr deutlich geschiedener Läppchen führen, die zu vier bis sechs einen Lappen ausmachen. Von diesen feinen, interlobulären Septen gehen direkt feinste Bündelchen zwischen die Parenchymteile und bilden so das intraparenchymatöse Gerüst. Diese feinsten Fäserchen verflechten sich hin und wieder an der Oberfläche der kleinen, im Parenchym gelegenen Ausführungsgänge und Gefäße zu etwas dichteren Netzen: dem sogenannten perikanalären und perivaskulären Gewebe.

Die Tränendrüse zeigt also im Groben den gleichen Aufbau wie die Speicheldrüsen, d. h. die Drüsenendstücke bilden gruppenweise Primärläppchen (das Parenchym im engeren Sinne) mit dem Endadenium, den Gefäßkapillaren und Nerven. Diese Primärläppchen werden durch feinere Züge von Stützgerüst zu Sekundärläppchen und diese durch gröbere Balken und die Gesamtkapsel zur ganzen Drüse zusammengefaßt.

Die Drüsenkapsel sowie das Interstitialgewebe und das Endadenium bestehen im wesentlichen aus Bindegewebe, in welchem

die Gefäße und Nerven verlaufen. Das Bindegewebe enthält aber auch elastische und eventuell muskulöse Elemente.

Betrachtet man die interstitiellen Bindegewebszüge in Präparaten, die mit Resorcin-Fuchsin nach Weigert behandelt worden sind, so erkennt man, daß sie von einzelnen feinen, gleichmäßig starken, elastischen Fasern durchsetzt sind. Von ihnen läßt sich im allgemeinen folgendes sagen: Sie zeigen einen gestreckten oder nur schwach gewellten Verlauf und sind relativ spärlich vorhanden. Bei Esel, Schaf, Ziege, Hund und Katze verflechten sie sich bisweilen in der Umgebung von größeren Ausführungsgängen zu mehr oder weniger dichten Netzen. Daß natürlich bei allen Tieren die im Interstitium liegenden Gefäße in ihrer Wand reichlich mit elastischen Fasern versehen sind, bedarf wohl keiner besonderen Erwähnung. In der Drüsenkapsel finden sich auch, soweit ich es beobachten konnte, elastische Fasern, welche jedoch, was besonders bei den Fleischfressern in die Augen springt, häufig zu dichteren Geflechten vereinigt sind und zum Teil die im Interstitium gelegenen an Stärke weit übertreffen. — Zuletzt sei noch bemerkt, daß das feine intraparenchymatöse Gewebe bei allen Tieren von elastischen Elementen frei ist.

Noch weniger als das elastische Gewebe sind im Interstitialgewebe glatte Muskelelemente vertreten. Bei einer genaueren Untersuchung der interlobulären Septen auf glatte Muskelzellen kommt man zu dem Resultate, daß zusammenhängende, stärkere Züge glatter Muskulatur bei keinem Tiere nachgewiesen werden können. Hin und wieder allerdings, besonders in der Nähe von Gefäßen, Ausführungsgängen und Nerven, findet man vereinzelte Zellen in der im allgemeinen rein bindegewebigen Grundlage, die den Charakter glatter Muskelzellen an sich tragen.

Außerdem können sich auch in dem interstitiellen Gewebe noch Lymphzellen finden.

In dieser Richtung spricht sich Schirmer (36) bezüglich der Tränendrüse des Menschen dahin aus, daß der Gehalt des Interstitialgewebes derselben an Lymphzellen an manchen Stellen, zumal in der Umgebung von Gefäßen oder Ausführungsgängen, ein so erheblicher ist, daß man den Eindruck erhalten könnte, als seien die Trabekeln der Tränendrüse von Lymphfollikeln durchsetzt oder als repräsentierten sie ein adenoides, lymphatisches Gewebe. Auch Fleischer 9 betont in der menschlichen Tränendrüse die starke Entwicklung von Lymphkörperchen im Zwischengewebe,

hebt dagegen hervor, daß er den Befund beim Rind nicht konstatieren konnte.

Meine diesbezüglichen Untersuchungen führten mich zu folgendem Resultate: Für unsere Haussäugetiere kann ich diese Angabe nicht bestätigen. Wenn auch hin und wieder wie beim Schafe das peritubuläre Netzwerk und beim Schweine das einen Ausführungsgang resp. ein Gefäß umgebende, interstitielle Bindegewebe mehr oder weniger von Lymphzellen durchsetzt ist, so läßt sich doch im allgemeinen für unsere Haussäuger der Grundsatz aufstellen, daß das System der Trabekeln und Septen in der Tränendrüse frei von Leukocyten ist, also keinen adenoiden Charakter trägt.

Bei allen Tieren bietet ferner das bindegewebige Element in der Tränendrüse noch die Eigentümlichkeit dar, daß seine Bündel mitunter durch Fetteinlagerungen auseinander gedrängt sind, und zwar tritt uns das Fett zum Teil in Form großer Zellen, zum Teil in Gestalt kleiner und kleinster Tröpfchen entgegen. Bei den Equiden und den kleinen Wiederkäuern finden sich in den Septen nur spärliche, große Fettzellen, welche wegen ihres zu seltenen Vorkommens gar nicht in die Augen fallen. Verhältnismäßig am meisten sind die großen Fettzellen in dem System der Trabekeln und Septen beim Rind, Schwein und Hund (vergl. Fig. VIII c) vertreten. Besonders bei dem letztgenannten Tiere sind sie an manchen Stellen so zahlreich vorhanden, daß sie Fettinseln bilden, welche die Größe kleinerer Drüsenläppchen erreichen können. Fettläppchen dagegen, d. h. eine Anhäufung von Fettzellen mit zwischengelegenen Kapillaren, sind nicht zu konstatieren. Die Tränendrüse der Katze nimmt eine Mittelstufe ein: in den ihrer Tränendrüse entstammenden Präparaten sieht man schon bei schwacher Vergrößerung das bindegewebige Gerüst, wie auch bisweilen das Parenchym von mehr oder weniger zahlreichen, großen Fettzellen durchsetzt, welche meist zu Gruppen vereinigt oder auch vereinzelt — wie dies besonders im peritubulären resp. perialveolären Gewebe der Fall ist — uns entgegentreten. Dieses Vorkommen von Fettzellen im intraparenchymatösen Gewebe, d. h. direkt zwischen den einzelnen Drüsenendstücken, kommt nicht allein der Katze zu, sondern ist auch noch den Tränendrüsen des Rindes und Hundes eigen, während bei den übrigen Tieren das Fett peritubulär sich nur in Form feiner und feinster Tröpfchen findet. Diese Tröpfchen sind sämtlichen Tieren gemeinsam und sind in jedem Falle sowohl in den

größeren und feineren Septen, als auch in dem Gewebe, welches zwischen dem Drüsenparenchym selbst liegt, aufzufinden. Eine bestimmte Regelmäßigkeit in der Anordnung weisen diese Fettkügelchen nicht auf. — Ähnliche Befunde hatte Kirchstein (17) beim Menschen nachzuweisen, und zwar besonders in der Tränendrüse des Mannes im hohen Alter. — Ich konnte eine Regel bezüglich des Vorkommens des Fettgewebes oder der Fettröpfchen je nach dem Alter der einzelnen Tiere nicht aufstellen.

Ausführender Apparat.

Das interstitielle Bindegewebe umhüllt ferner als perikanaläres, perivaskuläres und perineurales Gewebe die größeren Ausführungsgänge, Gefäße und Nerven, welche zuweilen, von einer gemeinsamen Hülle umgeben, nebeneinander in die betreffenden Läppchen eindringen. — Bezüglich des ausführenden Apparates der Tränendrüse war vor allem festzustellen, ob sich derselbe ähnlich wie in den Kopfspeicheldrüsen verhält, ob also Schaltstücke, Sekretröhren und Sekretgänge vorhanden sind. Es mag hier gleich bemerkt werden, daß Schaltstücke und Gänge zu konstatieren sind, daß aber charakteristische Sekretröhren im allgemeinen fehlen. Diese Tatsache wird von allen Autoren bis auf Boll (3) angeführt, welcher Tränenröhren gefunden zu haben glaubte. Auch ich habe, wenigstens bei den meisten Tierarten, Gänge mit den charakteristischen Merkmalen der Sekretröhren vermißt, d. h. Gänge mit einem Epithel, welches aus einer einfachen Lage hoher Zylinderzellen mit zentral gelegenen Kernen besteht, deren im basalen Teile befindliches Protoplasma durch Aneinanderlagerung feinster Körnchen fein gestreift erscheint und sich durch Eosin intensiv rot färbt. Eine Ausnahme von diesem Verhalten macht der Esel, bei welchem es mir gelang, in einzelnen Gängen (vergl. Fig. V B) deutlich das Epithel nachzuweisen, dessen Eigenschaften soeben als für Sekretröhren charakteristisch geschildert wurden. Ich fand Durchschnitte durch Gänge, die vollständig mit diesen Epithelzellen ausgekleidet waren, andererseits aber traten die sich durch Eosin rötenden, serösen Zellen mit der peripheren Streifung nur herdweise*) in den

*) Das Auftreten von Gruppen (Nestern und Streifen) von eigenartig, hohen, acidophilen (eosinophilen), serösen Zellen in dem Gangepithel von Drüsen hat auch Hamecher (13) nachgewiesen.

Gängen auf, so daß in solchen Durchschnitten zweierlei Zellarten zu sehen waren. Auch die Tränendrüse des Rindes unterscheidet sich in der berührten Frage von der der anderen Tiere, und zwar insofern, als in gewissen Ausführungsgängen Zellen zugegen sind, die denen der Sekretröhren bis zu einem gewissen Grade ähneln. Es sind dies Gänge, welche teils interlobulär, teils intraparenchymatös liegen und oft eine eigene, bindegewebige Hülle besitzen. — Ähnliche Befunde beschreibt bereits Fleischer (9). Er sah, teils in größeren, teils in kleineren Gängen des Rindes zylindrische Zellen, deren Protoplasma an der Basis reihenweise angeordnete Körnchen aufweist, und bezeichnet diese Zellen als Zellen mit pinselartiger Auffaserung. Ich kann diese Gänge jedoch nicht als Sekretröhren auffassen, weil die Zellen nur niedrig zylindrisch sind, das Protoplasma eine stärkere Affinität zu Eosin nicht besitzt und die stäbchenförmige Differenzierung undeutlich hervortritt. Dennoch sind es Verhältnisse, die bei anderen Tieren nicht zugegen sind, und auf die ich besonders hinweisen muß.

An die Drüsenendstücke schließen sich feinste Ausführungsgänge an, die besonders deutlich bei den Equiden auftreten und mit einem einfachen, kubischen Epithel ausgekleidet sind. Ihr Lumen ist eng, zuweilen auch etwas weiter. Das Epithel sitzt auf einer hyalinen, strukturlosen Wand, eine Bindegewebshülle fehlt. Diese Gebilde fasse ich als Schaltstücke auf; nach meiner Meinung kann man alle die Gänge, soweit sie intraparenchymatös liegen, ein niedriges, plattes Epithel und keine bindegewebigen Wandungen besitzen, als Schaltstücke bezeichnen, selbst wenn ihr Lumen eine größere Weite erkennen läßt. Diese Schaltstücke sind bereits von Fleischer (9) beim Rind und von Merkel (30) beim Hunde gefunden worden. Ich habe sie bei allen Haustieren nachgewiesen.

Die an die Schaltstücke sich anschließenden Teile des eigentlichen Ausführungsgangsystems möchte ich nach den Ergebnissen meiner Untersuchungen, wie folgt, zerlegen:

1. Gänge, welche noch im Parenchym (zwischen den Parenchymteilen) selbst, also intraparenchymatös liegen,
2. Gänge, welche sich im Interstitialgewebe, also interlobulär resp. interlobär befinden und
3. Gänge, welche das Sekret von der Tränendrüse in den Konjunktivalsack leiten, also extraglandulär, d. h. außerhalb der Drüse im oberen Augenlide verlaufen.

Die intraparenchymatösen Gänge besitzen bei allen Tieren ein zunächst ungeschichtetes, kubisches Epithel mit großem, rundlichen Kern und homogenem Protoplasma. Diese Kanäle vereinigen sich zu größeren, ebenfalls noch intralobulär gelegenen Ausführungsgängen, deren auskleidende Zellen den Typus des zweireihigen Epithels aufweisen, d. h. es liegen die Zellen nicht wie beim zweischichtigen Epithel übereinander, so daß die zentral gelegenen Zellen mit der Peripherie bezw. der Basalmembran, dem Glandilemm, keine Verbindung eingehen können, sondern die Anordnung ist eine solche, daß die basalen Zellen hier und da eine Lücke lassen. Durch diese Lücken hindurch reichen die Zellen der inneren Schicht bis zur Peripherie; ein Verhalten, welches besonders gut an Isolationspräparaten studiert werden kann. Wir haben hier also ein zweireihiges (Schiefferdecker) oder wie Zimmermann (39) sagt, ein partiell geschichtetes Epithel vor uns. Diese ableitenden Kanäle werden von einer Schicht des verdichteten, intraparenchymatösen Bindegewebes in Gestalt von zarten Netzen umsponnen. Abweichungen von dem geschilderten Verhalten weisen das Rind und Schwein auf. Beim Rinde schließen sich an die kleinsten Ausführungsgänge noch die schon oben erwähnten Röhren an, deren epitheliale Auskleidung die bereits geschilderte, eigenartige Streifung im basalen Teile des Protoplasmas erkennen läßt. Beim Schweine dagegen sind diese Gänge nicht wie bei den übrigen Tieren mit kubischen Zellen ausgekleidet, sondern ihr Epithel trägt den Charakter des einschichtigen resp. zweireihigen Zylinderepithels mit peripher gelegenen, ovalen bis rundlichen Kernen.

Die im Interstitium liegenden, häufig von Gefäßen und Nerven begleiteten Ausführungsgänge haben ein weites Lumen und sind mit einem anfangs zweireihigen, später zweischichtigen, meist kubischen oder niedrig zylindrischen Epithel austapeziert, ein Befund, der für die Tränendrüse aller Tiere, mit Ausnahme derjenigen des Schweines und Hundes, seine Gültigkeit bewahrt: Beim Schwein besteht das Epithel wieder, wie schon in den intraparenchymatösen Ausführungsgängen, so auch in dem interstitiell gelegenen Kanalsystem, aus hohen Zylinderzellen; beim Hunde (vergl. Fig. III c) sind die Zellen dagegen so flach, daß sie in ihrer Gesamtheit fast den Eindruck eines einschichtigen Plattenepithels erwecken können. Außerdem tritt uns bei letztgenanntem Tiere noch ein unverhältnismäßig weites, zum Teil stark ausgebuchtetes Lumen als Besonderheit entgegen.

Einen ganz eigenartigen Befund machte ich in den interlobulär gelegenen Ausführungsgängen der Tränendrüse der Ziege (vergl. Fig. VI A). Ich fand dort im zweireihigen Epithel bei einem Tiere teils vereinzelte, teils gehäuft auftretende, wohl charakterisierte Becherzellen mit einem großen, bauchigen, großblasigen Zelleib und einem platten, an die Wand gedrückten, basal gestellten Kern. Die Zellen geben, wie die Präparate zeigen, reichlich Schleim in den Hohlraum ab und lassen bei starker Vergrößerung das bekannte, intercelluläre Retikulum der Schleimzellen erkennen. Bei Anwendung der später erwähnten Schleimfarben geben sie die typische Reaktion des Mucins. Außer bei der Ziege fand ich derartige Schleimzellen auch noch in einem Ausführungsgange des Esels.

Die extraglandulären, im Gewebe des oberen Augenlides verlaufenden Ductus excretorii besitzen ein mehrschichtiges, zum Teil sehr hohes Epithel, welches nach der Mündung in den Konjunktivalsack zu in geschichtetes Plattenepithel übergeht. Während dieses Verlaufes von der Drüse nach der Endigungsstelle zu sind diese Gänge mitunter von zahlreichen Gefäßen, und zwar besonders Venen, begleitet; auch ist das umgebende Gewebe reichlich mit Lymphocyten durchsetzt.

Parenchym, Drüsenendstücke.

Was zunächst die Form der Drüsenendstücke der Tränendrüse der Haussäugetiere anlangt, so lehren die älteren Veterinäranatomen, wie Franck (10), Leisering-Müller (25), daß ihr Bau ein alveolärer sei, während ihn Martin (28) als tubulär und Ellenberger (7) als tubulo-alveolär bezeichnet. Auch in der Litteratur über die Tränendrüse des Menschen finden wir verschiedene Angaben; so sprechen ihr z. B. Boll (3) und Merkel einen alveolären Typus zu, während wir auch Autoren begegnen, wie v. Ebner (19), die den Bau als tubulo-alveolär bezeichnen. Als rein tubulös wird die Drüse in neuester Zeit von Schirmer (36) betrachtet, der sich dieser früher von Stöhr und Flemming ausgesprochenen Meinung anschließt und seine Ansicht besonders durch die Arbeit von Maziarski (29) jetzt als sicher gestellt hält; hat doch Maziarski die Tränendrüse des Menschen mittels der Born'schen Plattenmodelliermethode in großem Maßstabe rekonstruiert und dadurch ein Modell erhalten, welches zweifellos für die Beurteilung der Gestalt der Drüsenendstücke maßgebend ist.

Zuletzt sei noch Fleischer erwähnt, welcher sowohl der Tränendrüse des Menschen als derjenigen des Rindes einen tubulösen Charakter zuspricht.

Ich möchte mich auf Grund meiner Untersuchungen, soweit ein Urteil ohne Rekonstruktion möglich ist, der Meinung Ellenbergers (7) und v. Ebners anschließen, daß wir eine alveolo-tubuläre Drüse vor uns haben; denn in meinen mikroskopischen Präparaten sah ich bei allen Tieren außer den runden auch längliche Durchschnitte, also röhrenartige Gebilde, und ferner Durchschnitte ohne irgend welche Regelmäßigkeit, d. h. z. B. sphärische oder längliche Hohlräume mit mehr oder weniger rundlichen Anhängen von halbkreis- oder kreis- bezw. eiförmiger Gestalt. Die Drüsenendstücke stellen also offenbar Röhrchen mit end- und seiten-(wand-) ständigen, alveolären Anhängen dar, die aber nicht dicht aneinander liegen.

Was den feineren Bau der Drüsenendstücke anbetrifft, so besitzen sie als Membrana propria wie die großen Speicheldrüsen ein subepitheliales Netz von Korbzellen und eine diesen außen anliegende, dünne, strukturlose Haut, die subepitheliale, kutikulare Basalmembran, deren früher oft bestrittene Existenz jetzt allgemein anerkannt und von mir bei allen Haustieren mit Sicherheit nachgewiesen worden ist. Sie läßt sich an künstlich ödematös gemachten, sowie an mit Kalilauge behandelten Drüsen isolieren. Ihre Festigkeit ist bedeutend, so daß bei Injektionen von Flüssigkeit in die Ausführungsgänge wohl die Drüsenzellen zertrümmert oder von der Basalmembran losgerissen werden, höchst selten aber die Basalmembran zerreißt. Es ist diese Festigkeit sehr auffällig, da die Dicke der Membran weniger als ein μ beträgt. Diese Basalmembran ist anscheinend vollkommen strukturlos und zu den Kutikularbildungen zu rechnen.

Ihrer Innenfläche liegen nach v. Ebner sternförmige, anastomosierende Zellen an, welche eine korbartige Umhüllung der Drüsenzellen darstellen. Sie wurden zuerst von W. Krause (Zeitschrift für ration. Medizin; 1865) beschrieben, von Kölliker und Boll als korbartige Membrana propria bezeichnet und von Henle und Pflüger für Nervenzellen gehalten. Als jedoch Pflüger und W. Krause die Existenz einer allseitig geschlossenen Membrana propria dargetan hatten, betrachteten v. Ebner und Boll die Korbzellen als rippenartige Verdickungen der Membrana propria. Neuere Untersuchungen jedoch haben die Richtigkeit der Ansicht

W. Krauses bestätigt, wonach die Korbzellen der Basalmembran innen aufliegen und sich vollständig von ihr isolieren lassen.

Meine Untersuchungen über die Korbzellen der Tränendrüse unserer Haussäuger haben zu folgendem Resultate geführt. Man kann die Korbzellen sehr schön nach der Heidenhainschen Methode (Eisenalaun-Hämatoxylin) darstellen (vergl. Fig. VII a). Sie erscheinen uns dann in Schnittpräparaten als lange, der Basis der Epithelzellen dicht anliegende, leicht gewundene Zellen, welche als schwarze Linien der Form des Endstückes sich anschmiegen. Die Zelle selbst zeigt einen schmalen Zelleib, der in lange, sich verzweigende Fortsätze ausläuft, die ihrerseits das Endstück korbartig umschließen und sich mit den Fortsätzen der anderen Zellen verbinden. Der Kern der Zellen ist, von der Fläche gesehen, länglich oval, im übrigen stark plattgedrückt. Diese Korbzellen sitzen, wie schon geschildert, an der Innenfläche der festen, strukturlosen Basalmembran (vergl. Fig. VII b). Die Membrana propria (das Glandilemm) der Drüsenendstücke der Tränendrüse besteht also aus einer strukturlosen Basalmembran und einem dieser zentral anliegenden, dichten, subepithelialen Zellkorbe.

Dieser Membrana propria sitzen die Drüsenzellen auf. Ihnen kommt die Fähigkeit zu, aus Blut und Lymphe bestimmte Bestandteile aufzunehmen, in ihrem Innern zu anderen chemischen Körpern zu verarbeiten und dann als Sekret auszuscheiden.

Die mikroskopische Struktur dieser Drüsenepithelien ist, worauf Schirmer (36) hinweist, stets ein bevorzugtes Untersuchungsobjekt der Forscher gewesen, seitdem R. Heidenhain (14) als erster 1868 den Nachweis geführt hatte, daß morphologische Veränderungen an diesen Zellen während des Sekretionsvorganges zu beobachten sind. Abgesehen von Reichel (34) wurde die Tränendrüse von anderen Forschern immer nur im Anschluß an andere Drüsen, speziell die Speicheldrüsen, untersucht und ohne Anwendung künstlicher Reizung bearbeitet, so von Langley (23) und Kolossow (18), bis 1901 die Arbeit Nolls (32) erschien, welche die morphologischen Veränderungen der Tränendrüse der Katze während der Sekretion behandelt.

Die sezernierenden Epithelien haben wegen des engen Lumens der Drüsenendstücke eine pyramidenförmige Gestalt mit nach der Membrana propria zu gerichteter Basis. Der Kern liegt in ihnen mehr peripher und läßt zuweilen mehrere sehr deutliche Kernkörperchen und ein Chromatingerüst erkennen. Seine Form ist

rundlich, mitunter auch queroval. Über die Beschaffenheit des Zellprotoplasmas sind die Meinungen geteilt. So unterscheidet Renaut zwischen dem um den Kern angesammelten, die Lebensfunktionen verrichtenden Protoplasma formative und dem zentral gelegenen Protoplasma sécrétoire, während Zimmermann (39) dasselbe sogar in drei einzelne, voneinander sich unterscheidende Regionen zerlegt:

1. die periphere, radiär gestreifte Zone, welche mit dem Kern endet,
2. die mittlere Zone von gleichmäßiger, gerüstartiger Struktur und
3. die zentrale, viel hellere Zone mit den eigentlichen Sekretgranula.

Noll (32) hinwiederum behauptet, daß die Granula sich in der gesamten Zelle ansammeln, und auch Schirmer (36) ist bei seinen Untersuchungen über die Tränendrüse des Menschen zu demselben Resultat gekommen, wenn beide auch zugeben, daß die Granula in den zentralen Abschnitten wesentlich deutlicher hervortreten, als in der meist dunkler gefärbten Peripherie der Zelle.

Meine Untersuchungen an Hämatoxylin-Eosin-Präparaten über die Zellen der Drüsenendstücke führten mich bei den einzelnen Tieren zu folgendem Resultate:

Die epitheliale Auskleidung der Tubuli besteht bei allen Tieren aus einem einschichtigen Belag von Drüsenzellen, welche ein enges, bisweilen kaum sichtbares Lumen umschließen.

Die Drüsenzellen des Pferdes (vergl. Fig. 1) füllen — ungefähr 6 bis 10 an Zahl — einen Tubulusquerschnitt bis auf das enge Lumen aus; sie haben eine pyramidenförmige Gestalt mit nach der Membrana propria zu gerichteter Basis und nach dem Lumen zu gelegener, abgestumpfter Spitze, oder sie stellen bei anderer Richtung des Schnittes Polyeder dar. Ihr Längs- und Querdurchmesser haben ungefähr eine gleiche Größe. Sie erscheinen im mikroskopischen Bilde trübe. Bei sehr starker Vergrößerung sieht man an nach Heidenhain behandelten Präparaten, daß diese Trübung durch ein feines, die gesamte Zelle durchziehendes, braunrot erscheinendes Netzwerk und durch in seine Maschen eingelagerte, deutlich erkennbare, zahlreiche, schwarzgefärbte, kleinste Körnchen, Granula, bedingt wird. Da diese Granula im basalen Teile der Zellen zahlreicher auftreten, als im zentralen, so tritt die Trübung in der peripheren Zone der Epithelzellen, also in der Nähe des Kernes,

deutlicher hervor, als in ihrem zentralen Abschnitte. Die basal gelegenen Kerne sind von rundlicher, nicht abgeplatteter Gestalt und enthalten mehr oder weniger deutlich ein bis mehrere Kernkörperchen und ein zartes Chromatinnetz.

Beim Esel findet man außer den Drüsenendstücken, welche die beim Pferde geschilderten Epithelzellen enthalten, an vereinzelten Stellen Komplexe von Tubulusquerschnitten, die man auf den ersten Blick für intraparenchymatöse Ausführungsgänge halten könnte. Es sind größere und kleinere Querschnitte mit zum Teil recht großem Lumen, kubischem, stark getrübten Epithel und mehr plattgedrückten Kernen. Die Bedeutung dieser Gebilde kann ich mir nicht erklären. Als vielleicht durch Verstopfung eines Ausführungsganges entstandene Kunstprodukte glaube ich sie nicht betrachten zu dürfen, da ich sie in den Präparaten beider von mir untersuchten Tiere gefunden habe; ebensowenig kann ich sie für Ausführungsgänge erklären, da ich eine so zahlreiche Zusammendrängung derselben auf vereinzelte Komplexe der Drüse nicht für zweckmäßig erachten könnte. Die in dem Netzwerk der Zellen des Pferdes vorhandenen, schwärzlichen Körnchen fehlen den Zellen beider Tubulusarten des Esels vollkommen.

Beim Rinde liegen die Verhältnisse wie beim Pferde, nur haben die Kerne in vielen Fällen statt einer rundlichen eine querovale Form und liegen meist basal.

Beim Schafe (vergl. Fig. IV) treffen wir Drüsenendstücke (a) mit hellen Zellen an, die denen des Pferdes gleichen; doch sieht man außerdem an nach Heidenhains Methode behandelten Präparaten schon bei schwacher Vergrößerung noch Gruppen von durch Einlagerung zahlreicher Granula dunkler erscheinenden Tubulusquerschnitten (b) in dem im allgemeinen aus heller gefärbten Drüsenzellen bestehenden Parenchym liegen. Bei Betrachtung mit der Ölimmersion kann man nachweisen, daß diese dunkleren Tubulusquerschnitte teils nur dunkle Zellen, teils dunkle neben hellen enthalten.

Die Bedeutung dieser Zellen soll in dem den Schleimfarben gewidmeten Kapitel erwähnt werden.

Bei der Ziege liegen die Verhältnisse wie beim Pferde. Die Endstücke besitzen aber ein weites Lumen, und die Gestalt der Epithelzellen ist nicht pyramidenförmig, sondern gleicht mehr einem sehr hohen, einschichtigen Zylinderepithel. Als Besonderheit treten uns fast in jedem Gesichtsfelde (bei einer Vergrößerung von 220) zwischen den gewöhnlichen Drüsenzellen ovale, durch

Eosin gleichmäßig rot gefärbte Gebilde (vergl. Fig. VI B) entgegen, welche eigentümliche Zellen darstellen, deren Kern meist etwas plattgedrückt ist oder auch halbmondförmig am Rande liegt. Oftmals sieht man, daß diese Zellen sich, ganz normal gelegen, an der Bildung des Lumens beteiligen, so daß der rotgefärbte, mehr oder weniger kugelige Protoplasmateil der Zelle nach dem Lumen hin, der Kern an der Basis bezw. dem Glandilemm sitzt. Nicht selten jedoch findet sich der Kern nicht an der Basis, sondern an einer der Seitenwände, als ob die Zelle sich um einen bestimmten Winkel gedreht habe. Diese Zellen treten für gewöhnlich in den Tubulusquerschnitten vereinzelt auf, doch findet man häufig in jedem Gesichtsfelde (bei einer Vergrößerung von 220) mehrere Drüsenendstücke, welche diese eigentümlichen Gebilde enthalten. Seltener beobachtet man, daß in einem Tubulusquerschnitt zwei oder sogar noch mehr solche Zellen sitzen. Nach Heidenhain gefärbt, erscheinen diese eigentümlichen Gebilde zunächst tief schwarz tingiert, geben aber bei dem Differenzierungsverfahren rascher als die Kerne die Farbe wieder ab, so daß sie uns als teils halb, teils ganz entfärbte, homogene, graue, rundliche Zelleiber entgegentreten, denen außen scheinbar lose, mehr oder weniger plattgedrückt ein Kern anliegt. Was diese Gebilde wohl darstellen können, entzieht sich meiner Beurteilung. Übergangsstufen zu Schleimzellen können es nicht sein, da sich ja das Protoplasma mit Eosin schön rot färbt und mit Schleimfarben keine Reaktion gibt.

Die größte Verschiedenheit in ein und demselben Präparate weist in Bezug auf die Endstücke der Hund (vergl. Fig. III) auf: Seine Tränendrüse besitzt Merkmale, welche diesem Tiere speziell angehören und seine Drüse vor der aller anderen kennzeichnen. Wir finden in den einzelnen Läppchen der Drüse Endstücke, welche in ihrem Aufbau vollständig denen der anderen Tiere gleichen, d. h. die sie auskleidenden Epithelzellen sind pyramidenförmig gestaltet und lassen ein nur sehr enges Lumen frei (a). Neben diesen aber finden sich zum Teil stark ausgebuchtete Tubuli resp. Alveoli, deren hohe, zylindrische, schlanke Zellen ein unverhältnismäßig weites Lumen begrenzen (b). Der Kern dieser Zellen sitzt immer basal.

Der epitheliale Belag der Tränendrüse der Katze zeigt keine Besonderheiten, d. h. er gleicht demjenigen der Equiden.

Um die Frage des Fettgehaltes der Drüsenzellen zu erörtern, verwendete ich in Osmiumsäure oder Flemming'scher Lösung gehärtete und mit Safranin nachgefärbte Präparate und

erhielt dabei als anscheinend konstanten Zelleinschluß kleine, schwarzgefärbte Körnchen, die man nach der jetzt geltenden Wirkungsweise der Osmiumsäure, Fett zu schwärzen, bezw. durch dasselbe geschwärzt zu werden, als Fettkörnchen betrachten kann, wenn auch zugegeben werden muß, daß es vielleicht ein anderer unbekannter, chemischer Körper sein kann, der mit dem erwähnten Reagens dieselbe Reaktion gibt; denn es ist ja längst bekannt, daß nicht alles Fett ist, was in Osmiumsäure dunkelt (Heidenhain). Ich erinnere z. B. nur an die Reaktion der in den Leukocyten liegenden, acidophilen Körnchen, welche sicherlich nicht aus Fett bestehen. Um daher bei der Beurteilung der Frage über den Fettgehalt der Epithelien der Tränendrüse unserer Haussäugetiere keine Fehlschlüsse zu ziehen, verwendete ich zur Kontrolle noch die im Kapitel über die Technik angeführten Fettfarben.

Das Vorkommen von Fett in den Zellen der Tränendrüse des Menschen ist in der Litteratur schon öfters beschrieben worden. Es wurde zuerst von Stanculéanu und Théohari (37) bei längerer Dauer von Epiphora beobachtet. Nach ihnen fand Axenfeld (1) in allen von ihm untersuchten Drüsen regelmäßig Fetttröpfchen sowohl in den Zellen der Tubuli als in denjenigen der Ausführungsgänge. Die in Frage kommenden Zellen waren gesund, nicht etwa nachweisbar degeneriert. Zellen im Ruhezustande zeigten sich fast fettfrei, während sezernierende Epithelien sehr reichlich Fett enthielten. Wenn die Beobachtungen Axenfelds (1) richtig sind, muß man aus ihnen schließen, daß der Fettgehalt mit der Tätigkeit der Drüse im Zusammenhange steht, wenn es auch ausnahmsweise vorkommt, daß sezernierende Zellen fettfrei sind und ruhende hin und wieder ein Fettkörnchen enthalten. Weiterhin fand Axenfeld die innere Epithelschicht der Ausführungsgänge in der Nähe des Lumens dicht mit Fetttröpfchen durchsetzt. Dieser Umstand kann für die von Merkel (30) für die Speicheldrüse ausgesprochene, aber noch vielfach bestrittene Ansicht sprechen, daß die Ausführungsgänge sich an der Sekretion beteiligen. Von einer Resorption des Fettes durch die epitheliale Auskleidung der abführenden Kanäle glaubt Axenfeld deswegen absehen zu dürfen, weil der Fettgehalt in den Epithelien sehr reichlich ist, während man in dem Sekret der Tubuli nur ausnahmsweise ein Fettkörnchen findet. Dieser Befund kann demnach einen ansehnlichen Beweis für die sekretorische Funktion der Ductusepithelien liefern.

Wie beim Menschen, so finden wir auch kurze Angaben über das Vorkommen von Fett in der Tränendrüse einiger unserer Haussäuger. So kam Noll (32) bei seinen Untersuchungen über die Tränendrüse der Katze zu folgendem Resultate: Es finden sich an einzelnen Stellen im Protoplasma schwarze Tröpfchen, welche als fettartige, durch Osmiumsäure geschwärzte Bestandteile aufzufassen sind. In den hellen Zellen liegen die kleinen Tröpfchen an verschiedenen Stellen des Netzes; in den meist kleineren, dunklen Zellen ist ein großes Tröpfchen enthalten, welches die Größe des Zellkernes erreichen kann. Doch dies Vorkommen von Fett ist nach Noll eine Eigentümlichkeit, die nicht allen Katzen zukommt: nur der kleinere Teil der untersuchten Drüsen hat die Fett enthaltenden Zellen aufgewiesen. Weiterhin ist das Vorkommen von osmierten Fettröpfchen in Ellenbergers (7) Lehrbuch der Histologie erwähnt: es soll sich in der Tränendrüse sämtlicher Tiere mit Ausnahme derjenigen des Schweines finden.

Bezüglich der Ergebnisse der von mir bei allen Haustieren über diese Frage angestellten Untersuchungen sei kurz nochmals erwähnt, daß meine Befunde hauptsächlich auf den Untersuchungen an mit den bezeichneten Fettfarben tingierten Präparaten, nicht nur auf den Befunden osmierter Präparate fußen. Die Reaktion der Fettfarben wird von allen Autoren als einwandsfrei bezeichnet, während ja bei Osmierung die Extraktion des eventuell vorhandenen Fettes, ganz abgesehen von der Tatsache, daß Osmiumsäure noch andere Körper schwärzt, durch die Art der weiteren Behandlung der Präparate nicht unmöglich erscheint. So habe ich mir auch den Umstand erklären können, daß in den in Paraffin eingebetteten Osmiumpräparaten weniger Fett vorhanden war, als in den Schnitten, die nach Anwendung der sogenannten Fettfarben weiter ohne Alkohol und Chloroform in der vorn erwähnten Weise behandelt wurden.

Zuletzt seien noch L. Daddis (5) Versuche über Fettfarben erwähnt. Er fütterte mehrere Tage lang mit Sudan III verschiedene Tiere und machte dabei die Bemerkung, daß sich ihr Fett intra vitam rot tingierte.

Meine Befunde, das Vorkommen von Fett in der Tränendrüse betreffend, sind folgende:

Das Fett tritt als konstanter Zelleinschluß bei allen Tieren auf, und zwar in Form kleiner und kleinster Tröpfchen, die je

nach der Tierart teils mit bestimmter Anordnung, teils regellos im Protoplasma liegen.

Bei den Equiden befinden sie sich in Gestalt feiner und feinster Kügelchen im Zelleib, und zwar bevorzugen sie den peripher gelegenen Abschnitt desselben; während dieser basale Teil der Zellen fast in jedem Falle ein bis mehrere meist um den Kern gruppierte Tröpfchen aufweist, ist die dem axialen Hohlraume zugewendete Zone des Protoplasmas in der großen Mehrzahl der Fälle von den charakteristischen Pünktchen frei. Die Zahl der Fettkörnchen ist großen Schwankungen unterworfen und scheint zu ihrer Größe im umgekehrten Verhältnisse zu stehen.

Bei den Wiederkäuern läßt sich nur eine schwache Einlagerung von Fett erkennen, und zwar tritt uns dasselbe in Form kleiner Tröpfchen entgegen, welche ohne bestimmte Anordnung regellos in das Maschenwerk des Protoplasmas eingestreut sind.

Das Schwein zeigt in Bezug auf die vorliegenden Verhältnisse eine gewisse Ähnlichkeit mit dem Pferde, d. h. die feinen und feinsten, intensiv gefärbten Kügelchen bevorzugen im allgemeinen den um den Kern herum gelegenen, basalen Abschnitt des Zelleibes.

Eine besondere Stellung nimmt in der behandelten Frage der Hund ein, da bei ihm das Vorkommen von Fett in der epithelialen Auskleidung der Drüsenendstücke sehr erheblichen Schwankungen unterworfen ist (vergl. Fig. VIII). Während in einzelnen Partien die Zellen, und zwar besonders in ihrem basalen Teile, von größeren und kleineren Fettkügelchen vollgepfropft erscheinen, lassen andere Regionen der Drüse eine weniger starke, ja zum Teil sogar recht schwache, fettige Einlagerung des Protoplasmas erkennen.

Die Tubuli der Katze weisen in ihren Zellen im Vergleich zu denjenigen der anderen Tiere das wenigste Fett auf. Doch kann ich die Meinung Nolls (32), daß nur ein kleiner Teil der untersuchten Tiere das Fett enthalte, nicht teilen, da ich in allen untersuchten Tränendrüsen der Katze, wenn auch nur wenige, so doch stets Fettkügelchen habe konstatieren können. Ebensowenig konnte ich in meinen Präparaten seine Befunde über die Größe der Fetteinlagerungen nachweisen: daß nämlich in den Zellen das Fett teils in Form eines die Größe des Kernes bisweilen erreichenden Tropfens, teils in Gestalt kleiner Kügelchen auftritt.

Meine Schnitte ließen folgendes Bild erkennen:

Die fettigen Einlagerungen durchsetzen zum Teil in unregelmäßiger Anordnung das Protoplasma, bisweilen jedoch bevorzugen sie auch in Form mehrerer feiner Tröpfchen den um den Kern gelegenen, basalen Teil der Zellen oder häufen sich in Gestalt feinster Pünktchen in dem zentralen, dem axialen Hohlraume zugewendeten Abschnitte der Zellen an.

Die im Anschluß hieran erfolgte Untersuchung der Epithelien der Ausführungsgänge führte zu nachgenannten Ergebnissen:

Der zellige Belag des abführenden Kanalsystems läßt im allgemeinen spärliche, bei der Katze dagegen keine oder in vereinzelten Fällen nur sehr spärliche Fetttröpfchen erkennen, die regellos im Zelleib liegen, indem sie bald mehr seinen axialen, bald mehr seinen peripheren Teil bevorzugen. Von diesen im allgemeinen geltenden Verhältnissen machen eine Ausnahme das Schwein und der Hund.

In der Tränendrüse des Schweines sind in dem peripheren Abschnitt ihrer hochzylindrischen Zellen in reichlicher Menge die feinen Fettkügelchen vorhanden, während der axiale Teil von ihnen so gut wie frei zu sein scheint. Wir haben hier also eine gewisse Regelmäßigkeit der Einlagerung vor uns.

Beim Hunde (vergl. Fig. VIII b) sind die Ausführungsgänge, soweit sie niedriges Epithel tragen, frei von Fett; an den Stellen jedoch, wo der zellige Belag mehr kubisch wird, sieht man vereinzelte Fetttröpfchen liegen.

Welche Bedeutung diesen Fetteinlagerungen zugemessen wird, ist schon erwähnt worden.

So eigentümlich es nun erscheint, daß die Tränendrüse aus den Bestandteilen des Blutes Fett produziert bezw. vom Blute aufnimmt, ebenso verwunderlich muß es berühren, daß ihr klares Sekret Schleim entfalten soll. Doch lassen uns die von Frerichs (11), Arlt-Lerch (2) und Magaard (26) gemachten Analysen der Tränenflüssigkeit des Menschen erkennen, daß beide Stoffe zu ca. 0,3 % darin enthalten sind.

Ebenso ist aus der veterinärhistologischen Litteratur, so durch Ellenberger (7) bekannt, daß die Tränendrüse des Schweines eine Schleimdrüse ist. Diese Tatsache brachte mich auf den Gedanken, daß vielleicht noch bei dem einen oder anderen Tiere die Tränendrüse sich ähnlich verhalten könne, weil z. B. bei gewöhnlicher Färbung mit Hämatoxylin-Eosin die Tränendrüse des Rindes

immerhin Eigenschaften aufweist, welche an Schleimdrüsen erinnern (plattgedrückte, querovale, stark basal gelegene Kerne).

Zur Prüfung des eventuell vorhandenen Mucins oder Mucigens nahm ich daher die mikrochemische Farbenreaktion vor, welche sich auf die Tatsache gründet, daß der Schleim eine besondere Anziehungskraft auf basische Anilinfarben äußert, und zwar verwendete ich zu meinen Untersuchungen über die Tränendrüse unserer Haussäuger die üblichen Schleimfarben: Delafield'sches Hämatoxylin, Bismarckbraun, Mucikarmin, Muchämateïn und Toluidinblau und erzielte dabei die besten Resultate bei Anwendung von Bismarckbraun, Mucikarmin und Toluidinblau; doch zeigten die mit dem letztgenannten Reagens hergestellten Präparate die unangenehme Eigenschaft, im Verlaufe nicht zu langer Zeit den Farbstoff zu verlieren.

Die Technik der beiden für die Tränendrüse unserer Haussäugetiere zum Nachweis des Mucins geeignetsten Tinktionsmittel ist folgende:

Zur Darstellung der allgemeinen Struktur der Objekte wurden die Schnitte in Friedländer'schem Hämatoxylin vorgefärbt und bei einer eventuellen Überfärbung in salzsaurem Alkohol differenziert: ein durch die Salzsäure eventuell bedingter, nachteiliger Einfluß konnte hierbei nicht festgestellt werden. Sodann brachte ich die Präparate in die erwähnten Lösungen.

Das Bismarckbraun verwendete ich in Form einer konzentrierten, alkoholischen Lösung, das Mucikarmin dagegen ließ ich als wässerige, stark verdünnte Lösung einwirken. Infolgedessen war die Zeit des Tinktionsprozesses auch eine sehr verschiedene; denn während das Bismarckbraun nach ein bis zwei Minuten die erforderliche Reaktion ergab, mußten in dem Mucikarmin die Schnitte 24 Stunden liegen bleiben, um eine deutliche Reaktion erkennen zu lassen. Der in den Präparaten überschüssige Farbstoff wurde sodann durch längeres Auswaschen in Alkohol beseitigt.

Bevor ich mich nun zu der Beschreibung meiner Befunde selbst wende, will ich noch kurz vorausschicken, daß die Eigenschaften des Mucins seinen chemischen und mikrochemischen Reaktionen nach wenig bekannt sind, und daß wohl kein Farbstoff als ganz spezifisches und sicheres Reagens auf Schleim betrachtet werden kann. Dies zeigen von neuem besonders die Färbeversuche von R. Krause (21) an der Unterkieferdrüse des Igels, an welcher ein Teil von Zellen sich in Thionin färbte, obwohl im Sekret mit

den üblichen, chemischen Methoden Mucin nicht nachgewiesen werden konnte. Ob dieser Widerspruch die Folge einer Täuschung durch ungenügende Kenntnis der mikrochemischen Reaktionen des Mucins ist oder ob er eine Folge der Unvollkommenheit der chemischen Methoden des Mucinnachweises ist, bleibt fraglich. — In den Drüsenzellen können sich Vorstufen von Schleim befinden, die andere Affinitäten besitzen als das Mucin. Ebenso kann es aber auch Mucinarten geben, welche in bestimmten Mischungen durch Essigsäure, Alaunlösung, Phosphorsäure und überhaupt durch die üblichen Methoden des Mucinnachweises nicht nachgewiesen werden können. — Ob in den Zellen meiner Präparate reines Mucin oder nur eine Übergangs- oder Vorstufe desselben enthalten war, entzieht sich meiner Beurteilung. Ich kann nur schildern, was ich tatsächlich beobachtete. Danach steht es fest, daß in den gleich zu erwähnenden Fällen die sogenannte Schleimreaktion sehr deutlich eintrat. Ich sah in einzelnen Fällen eine vom gesamten Parenchym der Drüsen angenommene Reaktion, in anderen Fällen dagegen sah ich ungefärbte Drüsenendstücke neben solchen, welche intensiv gefärbt waren, und außerdem sogar in den einzelnen Tubulis Zellen, welche zum Teil die Reaktion aufwiesen, zum Teil jedoch sich gegen die in Betracht kommenden Farbstoffe indifferent verhielten.

Ich fand, daß auf die Schleimfarben die Tränendrüse des Pferdes, Esels, Rindes und der Katze nicht reagierten. Dieses Resultat überraschte mich bezüglich des Rindes, weil, wie ich eben erwähnte, seine Tränendrüse unter dem Mikroskope eine gewisse Ähnlichkeit mit den Schleimdrüsen aufwies. Bei den übrigen Tieren (Schwein, Schaf, Ziege, Hund) trat eine prägnante Schleimreaktion ein, doch zeigen diese Tränendrüsen eine große Verschiedenheit in der Aufnahme der fraglichen Reagentien.

Während die Tränendrüse des Schweines, wie Ellenberger (7) schon erwähnt, sich deutlich mit den Farbstoffen in ihrer Gesamtheit tingiert, also eine reine Schleimdrüse ist, finden wir in den Präparaten von Schaf, Ziege und Hund nur einzelne Tubuli resp. Zellen, welche den mucinösen Charakter erkennen lassen; wir haben also in den Tränendrüsen der drei letztgenannten Tiere gemischte Drüsen vor uns.

Die bei diesen Tieren auftretenden, eigentümlichen Verschiedenheiten sind folgende:

In den Schnitten der Lacrimaldrüse des Schafes reagieren sehr viele der Drüsenendstücke teils in ihrer Gesamtheit, teils nur

in Bezug auf einzelne Zellen auf die Schleimfarben. Wir sehen also, um mich bei der Beschreibung an das Bismarckbraun zu halten, Tubuli von blauer Farbe neben solchen, die in toto braun erscheinen, und ferner Tubuli, die teils von den blauen, teils von den braunen Zellen ausgekleidet sind. Bei genauerer Betrachtung dieser Präparate und bei Vergleichung derselben mit den nach Heidenhains Methode behandelten Schnitten bin ich zu der Überzeugung gekommen, daß diejenigen Zellen, welche die Schleimfarben annehmen, identisch sind mit den nach Heidenhain dunkelgefärbten Zellen (vergl. Fig. IVb); denn in beiden Fällen fand ich Körnchen im Zelleib von der gleichen Anordnung und der gleichen Größe. Nach beiden Methoden behandelt, erscheinen uns also die in Frage kommenden Zellen grob granuliert.

Die Ziege zeigt insofern ähnliche Verhältnisse wie das Schaf, als auch bei ihr gewisse Zellen nach der Tinktion mit den Schleimfarben die typische Reaktion ergeben und grob granuliert erscheinen. Diese Zellen treten aber viel seltener auf als beim Schafe; auch gelang es mir nicht, an Heidenhain-Präparaten Zellen zu finden, welche die gleichen Erscheinungen zeigten.

Wieder anders eigenartig liegen die Verhältnisse beim Hunde. Bei ihm muß man, wie früher geschildert, unterscheiden zwischen den Tubulis mit den pyramidenförmigen Zellen und dem engen Lumen (vergl. Fig. IIIa), und den Tubulis, welche von hochzylindrischen Zellen ausgekleidet sind und ein sehr weites, bisweilen unregelmäßig ausgebuchtetes Lumen besitzen (vergl. Fig. IIIb). Während die ersteren fast ausnahmslos die typischen Farben annehmen und so einen schleimigen Inhalt verraten, färben sich die Zellen der letzteren mit den vorliegenden Reagentien nicht.

Auf den Nachweis der von Zimmermann (39) in den Zellen der Tränendrüse des Menschen beobachteten Zentralkörper habe ich meine Untersuchungen nicht speziell gerichtet; ich habe aber konstatiert, daß sie bei dem zur Darstellung der Kittleisten nötigen Differenzierungsgrade nicht zu sehen waren. Diese Gebilde sind bis jetzt außer von Zimmermann nur noch von Fleischer gefunden worden, dessen Angaben jedoch von denjenigen Zimmermanns (39) wesentliche Unterschiede zeigen. Denn während letzterer diese zwischen Kern und zentraler Zellgrenze sehr eng aneinander gelegenen, doppelten Zentralkörper als Gebilde von stäbchenförmiger Gestalt beschreibt, die in vielen Zellen deutlich eine sie umgebende, dunklere Kreislinie erkennen lassen, findet Fleischer (9) beim

Menschen und Rinde durchweg runde, doppelte Zentralkörper, welche zwar manchmal leicht zugespitzt aber niemals stäbchenförmig erscheinen und statt von einer dunkleren Zone von einer helleren Sphäre umgeben sind.

Die den axialen Hohlräumen der Drüsenendstücke anliegenden Flächen, also die sekretorischen Oberflächen der Zellen, tragen in ihren Berührungslinien Kittleisten, wie man an nach Heidenhain gefärbten Präparaten erkennen kann. Dieselben treten uns je nach der Richtung der Schnitte entgegen als blauschwarze Begrenzungslinien an den zentral gelegenen Zellflächen oder als Punkte an der dem Lumen zugekehrten Berührungsfläche zweier benachbarter Zellen. Das Zustandekommen dieser verschiedenartigen Bilder läßt sich folgendermaßen erklären: Die Kittmasse der fraglichen Zellen beschränkt sich lediglich auf die an der sekretorischen, also zentralen Oberfläche gelegenen Ränder der Zellen; sie tritt also von oben gesehen in Form von Kittstreifen, im Querschnitte dagegen in Gestalt schwärzlicher Punkte auf.

Zuletzt sei noch die Frage erörtert, ob wir am Ende des für gewöhnlich sichtbaren Drüsenlumens auch tatsächlich am Ende des sekretausführenden Apparates sind, oder ob noch feine, mit den gewöhnlichen Färbungen nicht sichtbare Gänge, die sogenannten Sekretkapillaren, vorhanden sind. Zum Nachweise dieser Verhältnisse injizierte man früher gefärbte Flüssigkeiten ins Lumen der Ausführungsgänge und wies dadurch tatsächlich feine Röhrchen zwischen den Zellen nach. Ob jedoch diese Röhrchen schon bestanden hatten oder erst künstlich durch den Druck der Injektionsmasse hervorgerufen waren, ließ sich nur schwer entscheiden. In dieser Frage hat M. Heidenhain durch seine Eisenhämatoxylinmethode Klarheit geschaffen, durch die es uns ermöglicht wurde, die erwähnten Gebilde darzustellen. Die Meinung der Autoren über dieselben ist jedoch verschieden.

Während die einen Autoren, wie gleich erwähnt werden soll, die Sekretkapillaren als interzellulär oder zwischenzellig gelegen betrachten, sind andere Autoren der Meinung, daß sie intrazellulär oder binnenzellig liegen, d. h. daß sie in den Leib der einzelnen Zellen eindringen und nicht bloß, wie im ersten Falle angenommen, von den Flächen zweier benachbarter Zellen begrenzt werden.

Diese beiden technischen Ausdrücke werden im allgemeinen von allen Autoren gebraucht, nur Oppel [33] spricht von epi-

zellulären Gängen, indem er zentrales Drüsenlumen und Sekretkapillaren gemeinsam als Endgänge bezeichnet und der Meinung ist, daß das Lumen dieser Gänge von der Oberfläche der Zelle, nicht von ihren Seitenflächen gebildet wird.

E. Müller (31), Fleischer (9) und Zimmermann (39) halten die Sekretkapillaren für zwischenzellig, und zwar gründet sich ihr Urteil auf folgenden Betrachtungen: Wenn eine Sekretkapillare interzellulär liegt, so muß sie stets von mindestens zwei oder mehreren Zellen gebildet bezw. begrenzt werden. Da nun die Sekretkapillaren Oberflächenvergrößerungen des axialen Hohlraumes darstellen, so ist auch ihre Oberfläche eine sekretorische, und da sämtliche Drüsenzellen an ihrer sekretorischen Oberfläche ein Kittleistennetz aufweisen, so müssen auch die Sekretkapillaren, wenn sie zwischenzellig liegen, Kittleisten besitzen. Wir müssen also in der Längsansicht immer Kittlinien an den Sekretkapillaren bemerken, und dem ist auch so. Ferner ist es unbedingt nötig, daß diese Kittleisten, seien es auch mehrere, immer am blinden Ende des interzellulären Röhrchens zusammenstoßen, so daß wir bei der Ansicht des Grundes der Sekretkapillaren, die von drei oder mehreren Zellen begrenzt werden, eine schwarze, sternförmige Figur, bei der Ansicht des Grundes der von nur zwei Zellen gebildeten Sekretkapillaren jedoch eine einfache Querlinie erblicken müssen. Daß endlich die Kittleisten einer quergetroffenen Sekretkapillare an den Stellen, wo die begrenzenden Zellen mit ihren Rändern aneinanderstoßen, als dunkle Punkte erscheinen, ist nach dem Gesagten wohl selbstverständlich.

Dieser Meinung von der zwischenzelligen Lage der beschriebenen Gebilde gegenüber sind Lasersteín (24), R. Krause (20) und Küchenmeister (22) der Ansicht, daß die Sekretkapillaren zum Teil auch binnenzellig, also intrazellulär, liegen.

Zuletzt sei noch v. Ebner erwähnt, welcher zu folgendem Schlusse kommt: Man sieht die Sekretkapillaren als farblose, von deutlich gefärbten Konturen begrenzte Röhrchen vom Lumen aus zwischen die Zellen eindringen. Wenn die Röhrchen intrazellulär zu liegen scheinen, ist der Verdacht nahe liegend, daß die ungünstige Schnittrichtung die Täuschung bedingt. Das ständige Auftreten dieser zwischenzelligen Sekretkapillaren ist nicht beobachtet worden; denn in der Mehrzahl der Fälle liegen die Zellen mit ihren Rändern so eng aneinander, daß kein Röhrchen zwischen ihnen wahrgenommen werden kann.

Ich muß mich auf Grund meiner Untersuchungen bezüglich der in Betracht kommenden Verhältnisse der Tränendrüse der Haussäugetiere denjenigen Autoren anschließen, welche das Vorkommen von intrazellulären Sekretkapillaren verneinen, da ich stets, wenn Sekretkapillaren sichtbar waren, auch Kittleisten nachweisen konnte. Unmöglich ist es aber, daß binnenzellige Sekretkapillaren Kittleisten besitzen, da ja an deren Bildung nur eine Zelle beteiligt ist, also die allein Kittleisten tragenden Ränder von zusammenstoßenden Epithelzellen nicht zugegen sein können.

Ich habe nun die Sekretkapillaren bei allen Tieren mit Ausnahme des Schweines und Hundes gefunden und diese Befunde bezüglich des gesamten Parenchyms vom Schwein und bezüglich der Tubuli vom Hunde, welche ein enges Lumen haben, mit der Tatsache in Übereinstimmung gebracht, daß diese Drüsen resp. Drüsenteile durchweg den Charakter der Schleimdrüsen tragen, die ja bekanntlich keine Sekretkapillaren aufweisen. Die Tatsache, daß den weiten, schleimfreien Drüsenendstücken des Hundes die Sekretkapillaren fehlen, kann ich mir nicht erklären.

Bei den Equiden und der Katze treten uns die Sekretkapillaren als Kanälchen von langer, schlanker Gestalt und gestrecktem Verlaufe entgegen, welche zwischen den Epithelzellen nach der Peripherie der Tubuli zu verlaufen, und ohne die Membrana propria je zu erreichen, in der Höhe der Zellkerne enden.

In der Tränendrüse des Rindes habe ich dieselben Befunde zu verzeichnen, wie Fleischer (9), d. h. ich habe in den Präparaten vom Rinde Sekretkapillaren von sehr verschiedener Länge gesehen. Während einzelne fast bis zur Basis der Zellen reichen und erst in der Höhe des basal liegenden Kernes enden, sind andere so kurz, daß sie nur kleine, kegelförmige Ausbuchtungen des Lumens darstellen.

Zuletzt seien noch die kleinen Wiederkäuer (Schaf und Ziege) erwähnt, von denen die Ziege keine Besonderheiten zeigt: Bei ihr treffen wir die Sekretkapillaren in Gestalt kleiner, kurzer Kanäle an. Anders dagegen liegen die Verhältnisse beim Schafe. Wir müssen in seiner Tränendrüse, wie schon erwähnt, an Heidenhain-Präparaten zwischen den hellen und dunklen Zellen unterscheiden. Die helle, seröse Zellen enthaltenden Drüsenendstücke zeichnen sich besonders durch das häufige Vorkommen von Sekretkapillaren aus (vergl. Fig. IV a). Dieselben sind sehr deutlich sichtbar und verästeln sich

sogar mitunter nach ihrem zum Teil gewellten Verlaufe. In den von dunklen Zellen ausgekleideten Drüsenendstücken treten sie in Form kurzer, stumpf endender Schläuche auf (vergl. Fig. IV b). Finden wir in dem Gesichtsfelde einen Tubulus, welcher helle neben dunklen Zellen enthält, so können wir zwischen den ersteren die langen, deutlichen Sekretkapillaren wahrnehmen, während wir die Sekretkapillaren zwischen den letzteren nur in Form kurzer, die Höhe der Kerne nicht erreichender Ausbuchtungen auftreten sehen.

Das Vorkommen der allerdings sehr kurzen Sekretkapillaren zwischen den dunklen Zellen ist um so auffälliger, da diese, wie erwähnt, den Charakter von Schleimzellen tragen. Man kann sich dies eben wohl so erklären, daß diese Zellen nicht reine Schleimzellen, sondern gemischt funktionierende Zellen sind, die zwar eine gewisse Menge Mucin, daneben aber auch ein seröses Sekret liefern. Die echten Schleimdrüsen liefern bekanntlich ein ganz zähes, zusammenhängendes Sekret, welches man kaum oder nicht als eine Flüssigkeit bezeichnen kann. Beim Übergießen dieser Masse aus einem Gefäß in ein anderes muß man dieselbe oft gewissermaßen abschneiden. Die von den Tränendrüsen gelieferte Flüssigkeit ist niemals so zähe; sie ist wohl etwas fadenziehend, aber doch reich an Wasser und zum Teil sogar tropfbar. Deimler (6) und Haane (12) haben bei ihren Untersuchungen im hiesigen, physiologischen Institute gemischt funktionierende Zellen auch in den Pylorus- und Brunner'schen Drüsen nachgewiesen.

Schlufsbetrachtung.

Die Hauptergebnisse meiner im vorstehenden geschilderten Untersuchungen fasse ich in folgenden Sätzen zusammen:

1. Die Tränendrüse unserer Haussäugetiere wird durch Bindegewebszüge in kleinere und größere Läppchen geteilt (Primär- resp. Sekundärläppchen). Die Erkennbarkeit der Trennung in die größeren, mit unbewaffnetem Auge schon sichtbaren (Sekundär-)Läppchen ist bei den einzelnen Tieren verschieden deutlich und geht Hand in Hand mit der Stärke der die Sekundärläppchen scheidenden, interlobären Bindegewebszüge. Da diese bei dem Schweine, den Fleischfressern und dem Rinde relativ stark, bei den Equiden und kleinen Wiederkäuern dagegen nur dünn sind, so verhält sich auch die Trennung in die Läppchen ähnlich, d. h. sie läßt sich am wenigsten gut bei Schaf und Ziege, besser

bei Pferd und Esel und am besten bei Rind, Hund, Katze und vor allem beim Schweine erkennen.

2. Die Trennung der größeren Sekundärläppchen in kleinere Primärläppchen ist nur beim Schweine deutlich nachzuweisen, und zwar infolge der Verbindung der die Teilung der Sekundärläppchen in Primärläppchen bewirkenden, als interlobuläre Septen in die Erscheinung tretenden Zweige der Haupttrabekeln untereinander. Bei den übrigen Tieren dagegen lassen sich gut abgesetzte Primärläppchen nicht erkennen, da bei ihnen die interlobulären Septen sich nicht miteinander verbinden, sondern auf ihrem Wege von der Peripherie nach dem Inneren des Parenchyms sich allmählich auffasern.

Es sei im Anschluß hieran nochmals bemerkt, daß jedoch außer diesen „Artverschiedenheiten" auch „individuelle Verschiedenheiten" vorkommen.

3. Das elastische Gewebe ist in der Drüsenkapsel, wie auch im Interstitialgewebe nur spärlich vorhanden. Während es in der Kapsel mitunter, so bei den Fleischfressern, relativ reichlicher auftritt, durchflicht es die interlobären und interlobulären Septen nur in Form feinster Fasern, welche hin und wieder in der Umgebung von Ausführungsgängen dichtere Netze bilden. Das intraparenchymatöse Gewebe ist nicht von elastischen Elementen durchsetzt.

4. Muskulöse Züge fehlen in der Drüsenkapsel und im Interstitialgewebe, nur hin und wieder sieht man einzelne Zellen, die den Charakter glatter Muskelzellen an sich tragen.

5. Größere Anhäufungen von Lymphzellen, wie sie in der Tränendrüse des Menschen beobachtet worden sind, fehlen bei unseren Haussäugetieren.

6. Die interlobären und interlobulären Septen sind bei Rind, Schwein und Hund stark, bei der Katze mittelmäßig, bei Pferd und Esel, Schaf und Ziege dagegen nur spärlich von großen Fettzellen bezw. Fettinseln und feinen und feinsten Fetttröpfchen durchsetzt. Zwischen den Drüsenendstücken selbst finden sich Fettzellen nur bei dem Rind und den Fleischfressern, Fettröpfchen dagegen bei sämtlichen Tieren.

7. Von dem in den Kopfspeicheldrüsen vorhandenen, Sekret abführenden System (Schaltstücke, Sekretröhren, Ausführungsgänge) fehlen der Tränendrüse unserer Haussäuger im allgemeinen die Sekretröhren. Nur in den Präparaten des Esels sind sie deut-

lich nachzuweisen, während beim Rinde wohl ähnliche Gebilde vorkommen, jedoch nicht alle charakteristischen Merkmale der Sekretröhren erkennen lassen. Die Schaltstücke sind bei allen Tieren vorhanden. Die eigentlichen Sekretgänge zerfallen in intraparenchymatös und interstitiell gelegene. Die ersteren tragen ein erst einschichtiges, dann zweireihiges, kubisches (Schwein zylindrisches Epithel, die letzteren ein zweireihiges, dann zweischichtiges, kubisches bis niedrig zylindrisches (Schwein hochzylindrisches, Hund zum Teil plattes) Epithel.

In den interstitiellen Ausführungsgängen einer Ziege und eines Esels fanden sich Becherzellen.

8. Eine Membrana propria ist bei allen Tieren vorhanden, und zwar besteht sie aus einer strukturlosen Basalmembran und einem dieser zentral anliegenden, dichten, subepithelialen, aus platten Fortsatzzellen bestehenden Zellkorbe.

9. Die epitheliale Auskleidung der Drüsenendstücke besteht aus pyramidenförmigen Zellen, welche ein enges Lumen umgrenzen. Nur bei der Ziege sind die Zellen zylindrisch, das Lumen weit. Die Ziege weist außerdem noch zwischen den gewöhnlichen Epithelzellen eigentümliche, ovale, bei Hämatoxylin-Eosin-Färbung gleichmäßig, aber schwach rot gefärbte Gebilde auf, deren Bedeutung ich mir nicht erklären kann. Weitere Besonderheiten finden wir beim Esel und Hunde.

In Präparaten des Esels begegnen wir außer den oben beschriebenen Drüsenendstücken hin und wieder Komplexen von größeren und kleineren Tubulusquerschnitten mit weitem Lumen und mehr kubischem Epithel. In den vom Hunde stammenden Schnitten finden sich zwei Arten von Tubuli: die einen gleichen denen der übrigen Tiere, die anderen dagegen sind von stark ausgebuchteter Gestalt, haben ein unverhältnismäßig weites Lumen und sind von schlanken, hochzylindrischen Zellen ausgekleidet.

10. Fett tritt als konstanter Zelleinschluß bei allen Tieren auf, und zwar in Form kleiner und kleinster Tröpfchen. Sie kommen am zahlreichsten beim Hunde, am spärlichsten bei der Katze vor und bevorzugen im allgemeinen bei allen Tieren den basalen Teil der Zellen, nur bei den Wiederkäuern liegen sie unregelmäßig im Protoplasma verteilt.

11. Die Tränendrüsen der Equiden, des Rindes und der Katze sind reine Eiweiß-, die von Schaf, Ziege und Hund gemischte

Drüsen; die Tränendrüse des Schweines trägt den Charakter der Schleimdrüsen.

12. Die sekretorischen, d. h. dem axialen Hohlraume zugewendeten Flächen der Epithelzellen sind mit randständigen Kittleisten versehen.

13. Sekretkapillaren sind bis auf die Tränendrüse von Schwein und Hund vorhanden, und zwar liegen sie stets interzellulär oder zwischenzellig. Sie stellen bei den Equiden und der Katze relativ lange Röhrchen, bei der Ziege dagegen nur kurze Ausbuchtungen der Lumina der Drüsenendstücke dar. Bei Rind und Schaf sind sie teils lang, teils kurz, und zwar finden wir beim Schafe die kurzen zwischen den dunklen, schwach mucinhaltigen, die langen zwischen den hellen, serösen, mucinfreien Zellen.

Lebenslauf.

Geboren wurde ich, Hermann Paul Hornickel, am 22. Oktober 1880 zu Dresden als Sohn des Finanz-Rechnungssekretärs Hermann Hornickel und seiner Gattin Rosina, geb. Leo. Nach vierjährigem Bürgerschulunterricht besuchte ich von Ostern 1891 an das Wettiner Gymnasium zu Dresden und erlangte Ostern 1900 das Zeugnis der Reife. Von diesem Datum ab war ich bis Michaelis 1903 in der Kgl. Tierärztlichen Hochschule zu Dresden immatrikuliert. Nach der am 21. Januar 1904 erlangten Approbation als Tierarzt widmete ich mich privaten Studien, bis mir am 1. Mai 1904 die Stelle als Assistent und Prosektor an der hiesigen Tierärztlichen Hochschule übertragen wurde.

Litteraturverzeichnis.

1. Axenfeld, Th. Über die feinere Histologie der Tränendrüse, besonders über das Vorkommen von Fett in den Epithelien. Bericht über die 28. Versammlung der Ophthal. Gesellschaft Heidelberg 1900.
2. v. Arlt. Über den Tränenschlauch. Archiv für Ophthalm. I. 2.
3. Boll, Franz. Die Tränendrüse. Strickers Handbuch der Lehre von den Geweben. Leipzig 1871.
   Derselbe. Über den Bau der Tränendrüse. Archiv für mikroskopische Anatomie. Band IV.
4. Busse. Vergleichende Untersuchungen über den mikroskopischen Bau der arteriellen Blutgefäße des Beckens und der Beckengliedmaßen. Inaug.-Dissert. Zürich 1903.
5. Daddi, L. Nouvelle méthode pour colerer la graisse dans les tissus. Arch. ital. Biol. 26. Band.
6. Deimler, K. M. Vergleichende Untersuchungen über die Pylorusdrüsenzone des Magens und die Duodenaldrüsenzone des Darmkanals der Haussäugetiere. Inaug.-Dissert. Zürich 1904.
7. Ellenberger, W. Vergleichende Histologie der Haustiere. 1887.
   Derselbe. Grundriß der vergleichenden Histologie der Haussäugetiere. 1901.
8. Fischer, B. Über die Fettfärbung mit Sudan III und Scharlachrot. Centralblatt für allgem. Pathologie und pathol. Anatomie. XIII. 23.
9. Fleischer, Bruno. Beiträge zur Histologie der Tränendrüse und zur Lehre von den Sekretgranula. Habilitationsschrift. Tübingen 1904.
10. Franck. L. Anatomie der Haustiere. 1883.
11. Frerichs. Tränensekretion. R. Wagners Handwörterbuch. III. 1.
12. Haane, G. Über die Kardiadrüsen und die Kardiadrüsenzone des Magens der Haussäugetiere. Inaug.-Dissert. 1904.
13. Hamecher, H. Vergleichende Untersuchungen über die kleinen Mundhöhlendrüsen unserer Haussäugetiere. Inaug.-Dissert. Leipzig 1905.
14. Heidenhain, R. Beiträge zu der Lehre von der Speichelabsonderung. 1868.

15. Herxheimer. Zur Fettfärbung. Centralblatt für allgem. Pathologie und pathol. Anatomie. XIV. 20.
16. Jores. Über die Neubildung elastischer Fasern in der Intima bei Endarteriitis. Behrens. Zeitschrift für wissenschaftliche Mikroskopie usw. Band XVI. 1899.
17. Kirchstein, Fritz. Über die Tränendrüse der Neugeborenen und die Unterschiede derselben von der des Erwachsenen. Inaug.-Dissert. Berlin 1891.
18. Kolossow. Eine Untersuchungsmethode des Epithelgewebes, besonders der Drüsenepithelien. Archiv für mikroskopische Anatomie. Band LII.
19. Kölliker, A. Handbuch der Gewebelehre des Menschen. Band III. Leipzig 1902.
20. Krause, R. Zur Histologie der Speicheldrüsen. Archiv für mikroskopische Anatomie. Band 45.
21. Krause, Rudolf. Beiträge zur Histologie der Speicheldrüsen. Archiv für mikroskopische Anatomie. Band 59.
22. Küchenmeister, H. Über die Bedeutung der Gianuzzischen Halbmonde. Archiv für mikroskopische Anatomie. XLVI. 4. 1896.
23. Langley. On the structure of serous glands in rest and activity. Proc. of the Royal. Soc. Nagels Jahresbericht 1880.
24. Laserstein. Über die Anfänge der Absonderungswege in den Speicheldrüsen und im Pankreas. Archiv für die ges. Physiologie. LV. 9 und 10.
25. Leisering und Müller. Vergleichende Anatomie der Haussäugetiere. 1885.
26. Magaard. Über das Sekret und die Sekretion der menschlichen Tränendrüse. Virchows Archiv. LXXXIX.
27. Maier, A. Vergleichende Untersuchungen über die elastischen Fasern des Herzens von Hund und Pferd. Inaug.-Dissert. Bern.
28. Martin. Lehrbuch der Anatomie der Haustiere. 1904.
29. Maziarski. Über den Bau und die Einteilung der Drüsen. Anatom. Hefte. Heft 58.
30. Merkel. Makroskopische Anatomie des Auges. Graefe-Saemisch. Handbuch der gesamten Augenheilkunde. I. 1.
Derselbe. Die Speicheldrüsen. Rektoratsprogramm. Rostock 1883.
31. Müller, Erik. Drüsenstudien I. Archiv für Anatomie und Physiologie. Anatom. Abteilung 1896.
Derselbe. Drüsenstudien II. Zeitschrift für wissenschaftliche Zoologie. Band 61.
Derselbe. Über Sekretkapillaren. Archiv für mikroskopische Anatomie. Band 45.
32. Noll, Alfred. Morphologische Veränderungen der Tränendrüse bei der Sekretion. Archiv für mikroskopische Anatomie. Band 58.
33. Oppel, A. Jahrbuch der vergleichenden mikroskopischen Anatomie. Band 3. Jena 1900.
34. Reichel, Paul. Über die morphologischen Veränderungen der Tränendrüse bei ihrer Tätigkeit. Archiv für mikroskopische Anatomie. Band 17.

35. Sardemann, E. Beiträge zur Anatomie der Tränendrüse. Inaug.-Dissert. Freiburg 1887 und Berichte der Naturforschergesellschaft zu Freiburg. Band III. 1887.
36. Schirmer, O. Mikroskopische Anatomie und Physiologie der Tränenorgane. Graefe-Saemisch. Handbuch der gesamten Augenheilkunde. 75. und 76. Lieferung.
37. Stanculéanu und Théohari. État de la glande lacrimale dans le larmoiement chronique. Archiv für Ophthal. XVIII. S. 737.
38. Thienel. Vergleichende Untersuchungen über den mikroskopischen Bau der Blutgefäße der Schultergliedmaße. Inaug.-Dissert. Bern 1902.
39. Zimmermann, K. W. Beiträge zur Kenntnis einiger Drüsen und Epithelien. Archiv für mikroskopische Anatomie. Band 52.

Erklärung der Abbildungen.

Figur I. Schnitt durch die Tränendrüse des Pferdes (Sublimat, Hämatoxylin-Eosin): Endstück *(a)* mit verschiedenen Abzweigungen geht in ein Schaltstück *(b)* über. *c)* Interstitiell gelegener Ausführungsgang mit zweischichtigem Epithel.

Figur II. Schnitt durch die Tränendrüse des Schweines (Sublimat, Hämatoxylin-Eosin): *a)* Endstücke. *b)* Ausführungsgänge (der linke mit hochzylindrischem, zum Teil zweireihigen Epithel).

Figur III. Schnitt durch die Tränendrüse des Hundes (Sublimat, Hämatoxylin-Eosion): *a)* Endstück mit pyramidenförmigen Zellen und kleinem Lumen. *b)* Endstück mit zylindrischen Zellen und großem Lumen. *c)* Ausführungsgänge.

Figur IV. Schnitt durch die Tränendrüse des Schafes (Sublimat, Hämatoxilin-Eisenalaun): *a)* Endstück mit hellen Zellen und langen, zum Teil verzweigten, interzellulären Sekretkapillaren. *b)* Endstück mit dunklen Zellen und kurzen Sekretkapillaren. *c)* Schaltstück.

Figur V. *A)* Schaltstück. *B)* Sekretröhre mit deutlicher, basaler Streifung und hohem, zylindrischen Epithel aus der Tränendrüse des Esels (Sublimat, Hämatoxylin-Eosin).

Figur VI. *A)* Interlobärer Ausführungsgang einer Ziege mit zweischichtigem Epithel und mit Schleimzellen. *B)* Endstück mit einer der eigenartigen, vorn näher beschriebenen Zellen aus der Tränendrüse der Ziege (Sublimat, Hämatoxylin-Eosin).

Figur VII. Drüsenendstück aus der Tränendrüse der Ziege (Sublimat, Hämatoxylin-Eisenalaun), zwischen den Zellen kurze, stummelförmige Sekretkapillaren: *a)* Korbzellen. *b)* Basalmembran.

Figur VIII. Gefrierschnitt durch die Tränendrüse des Hundes (Hämatoxylin-Sudan III): *a)* Drüsenendstück mit feinsten, rotgefärbten Fetttröpfchen, die sich vor allem in der Basis der Zellen anhäufen. *b)* Ausführungsgang. *c)* Fettzelle.

Buchdruckerei von Arthur Schönfeld, Dresden.

Fig. I.

Fig. II.

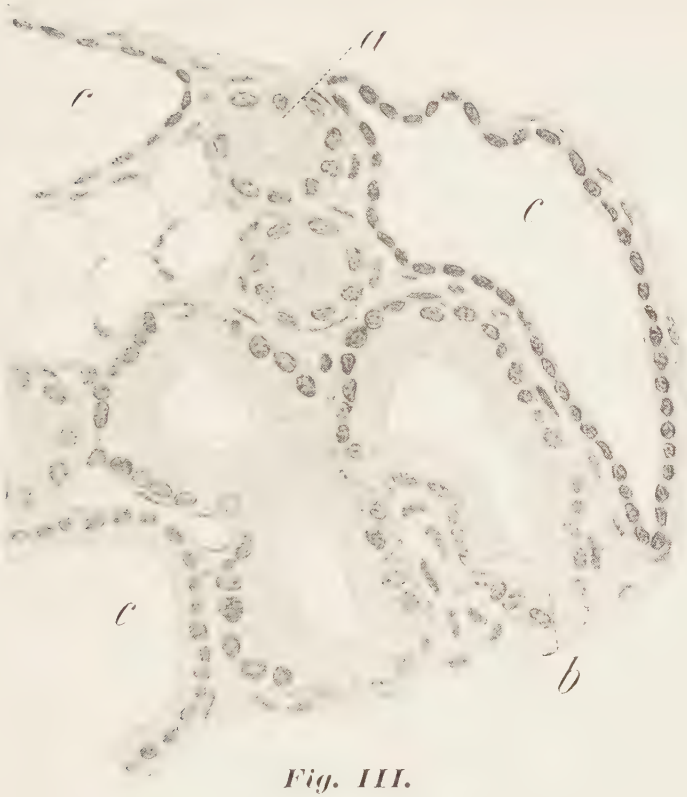

Fig. III.

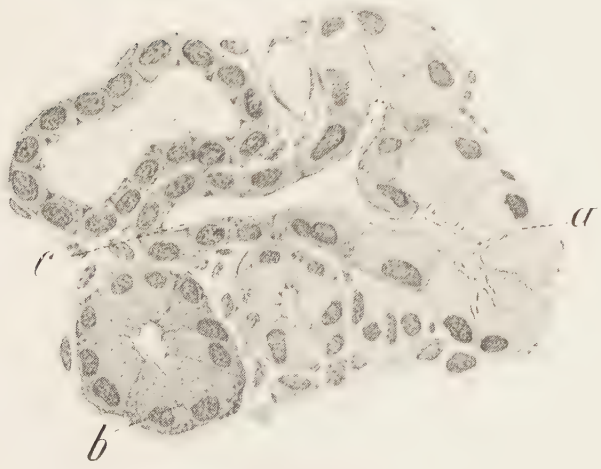

Fig. IV.

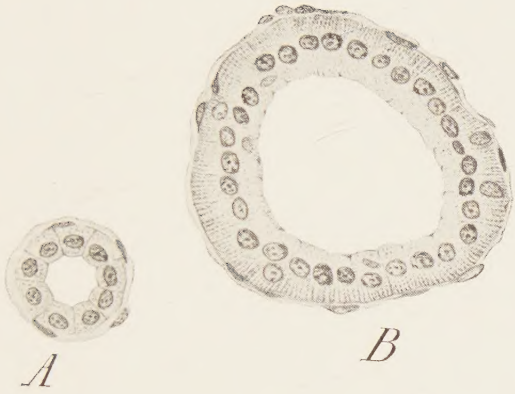

Fig. V.

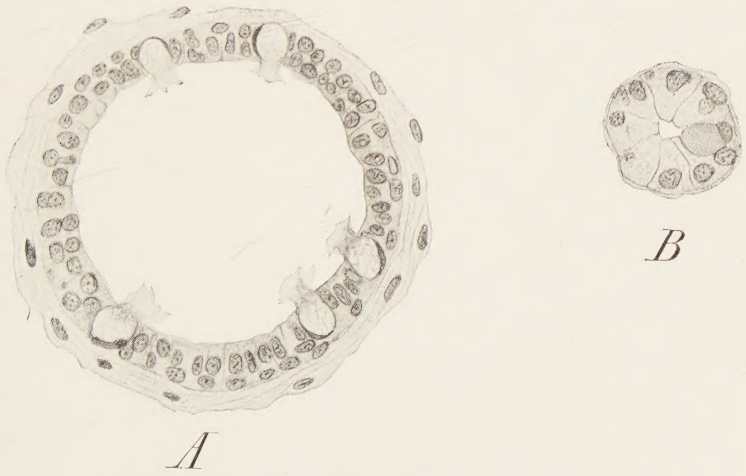

Fig. VI.

Fig. VII.

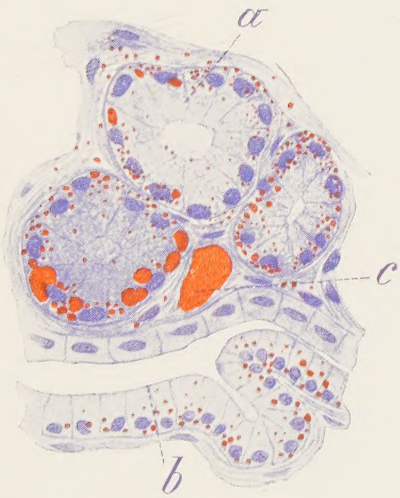

Fig. VIII.